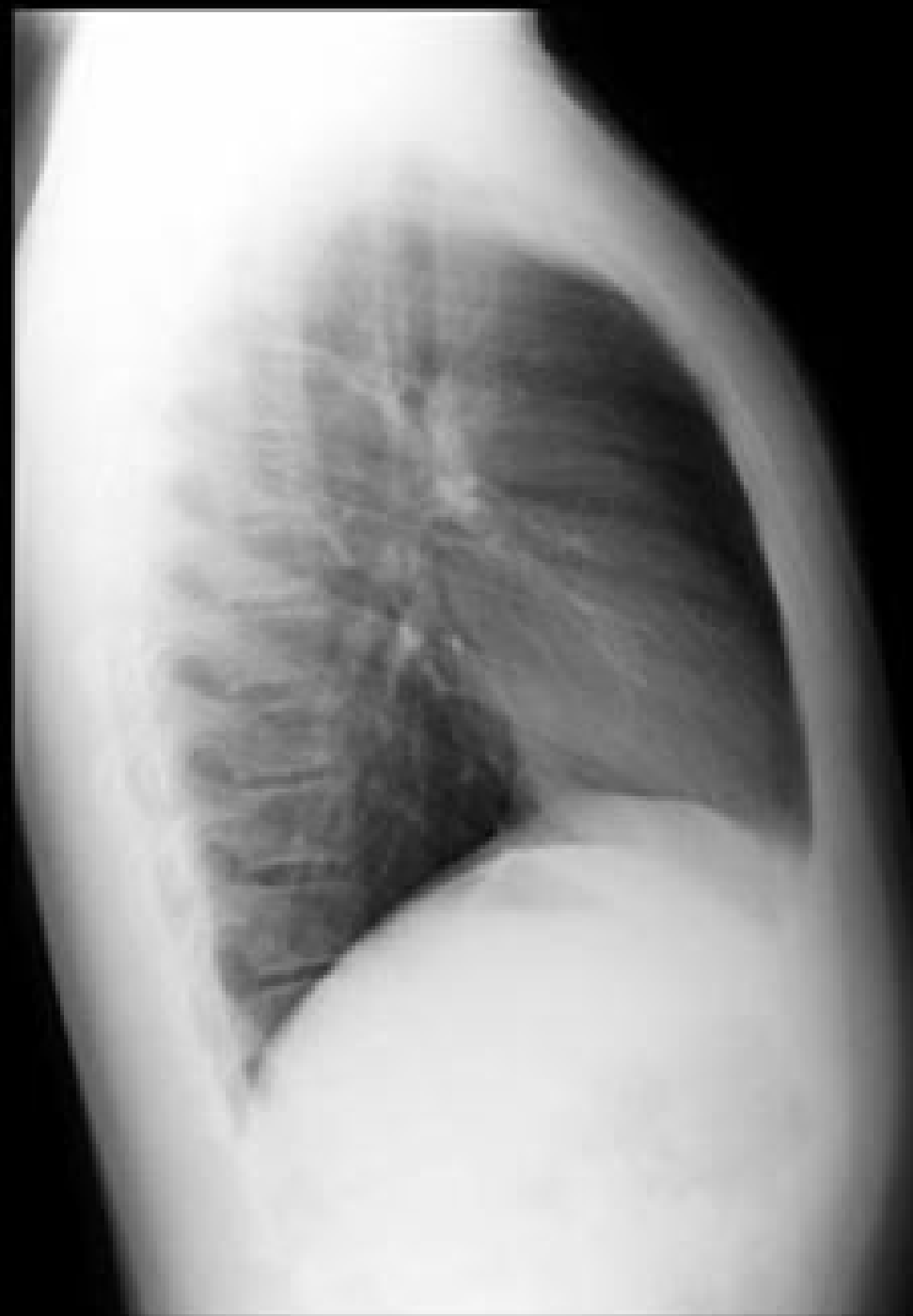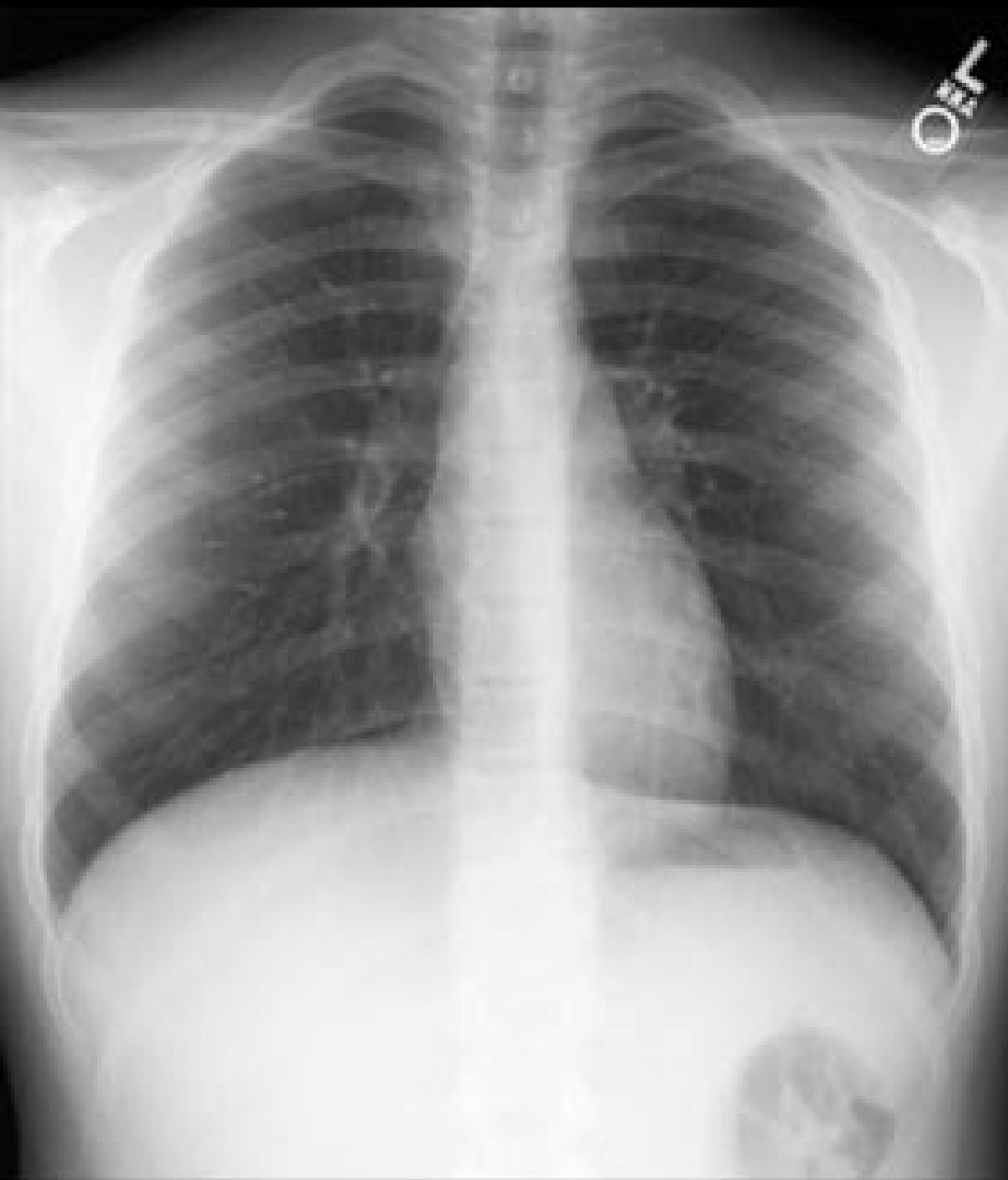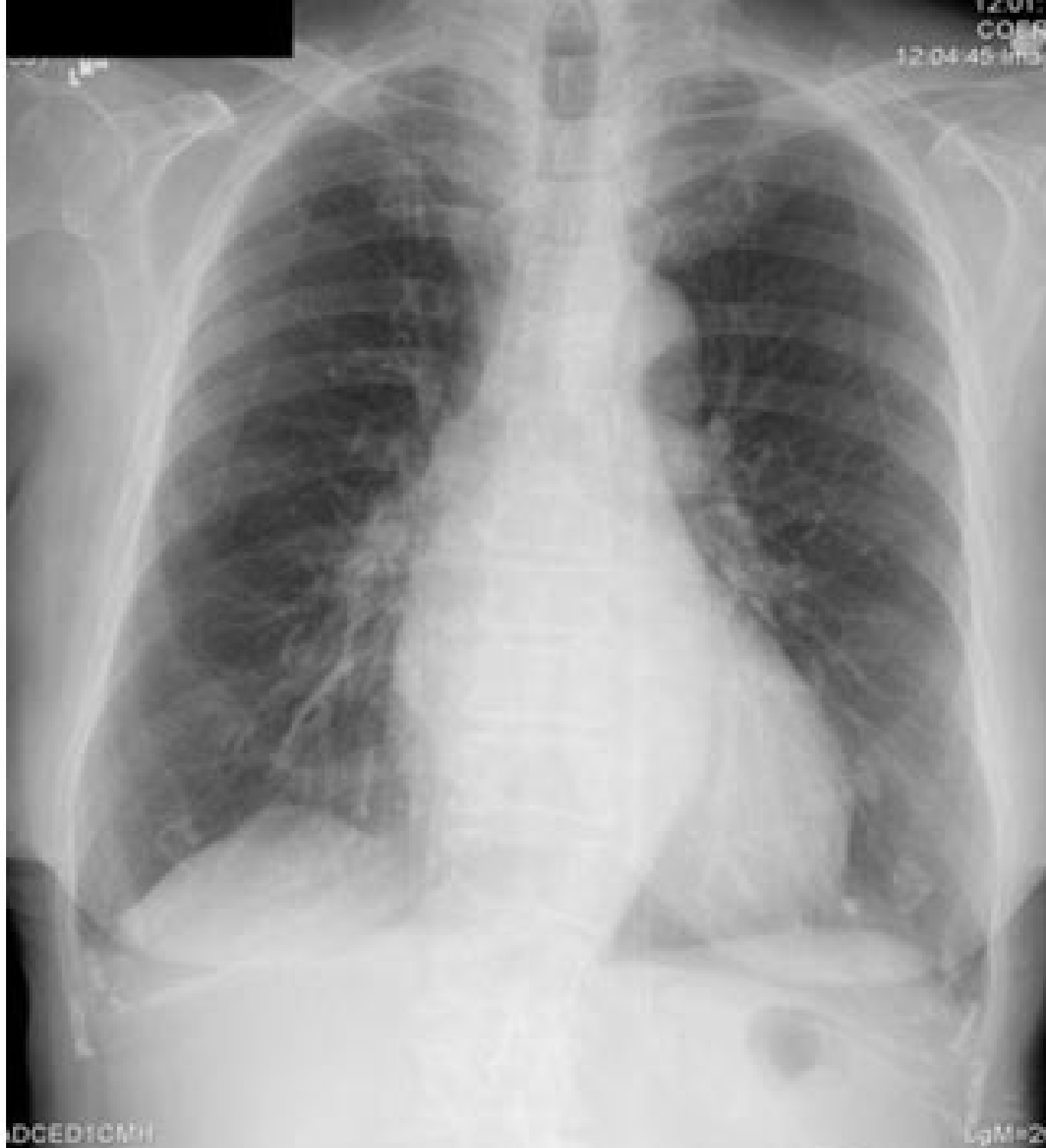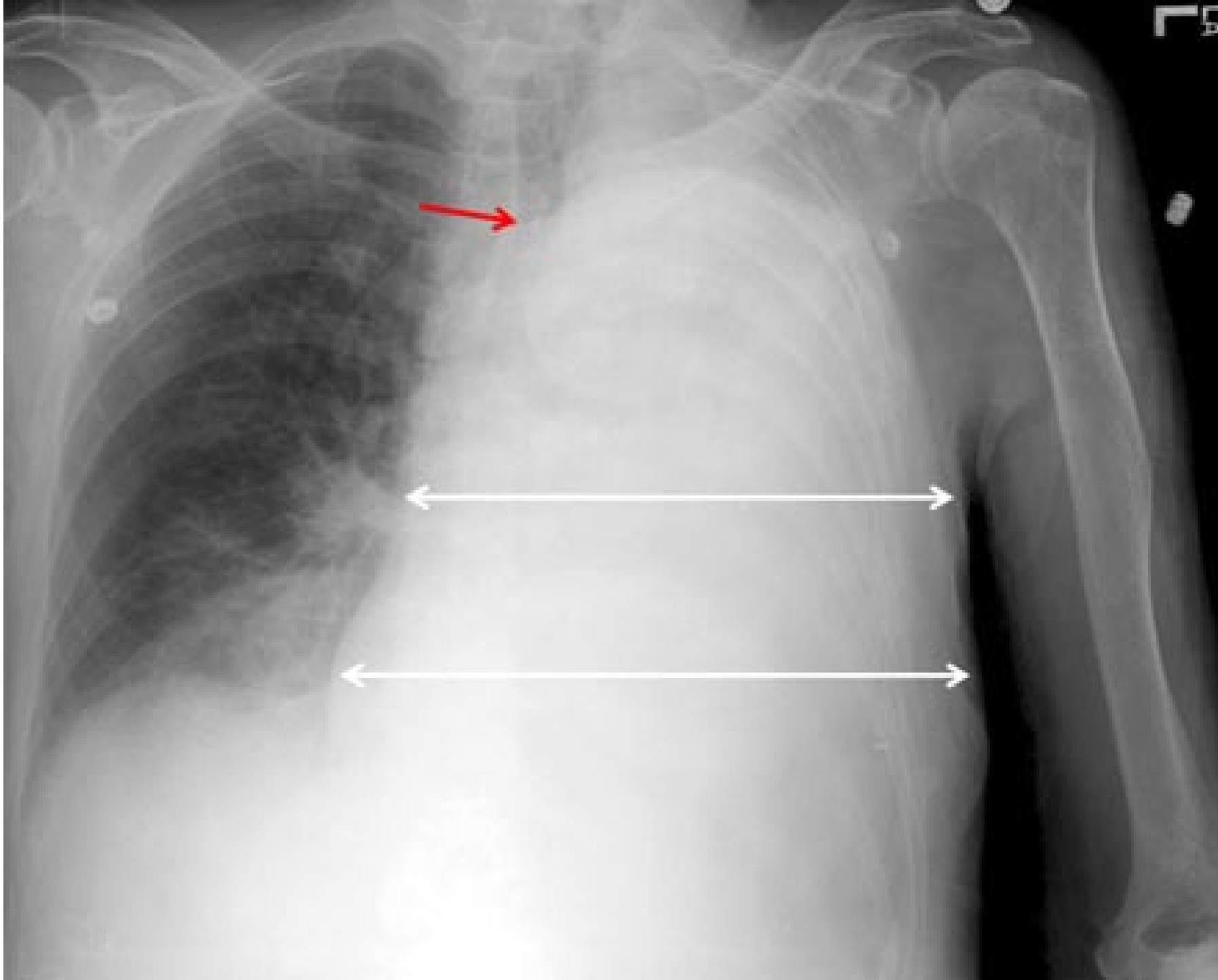




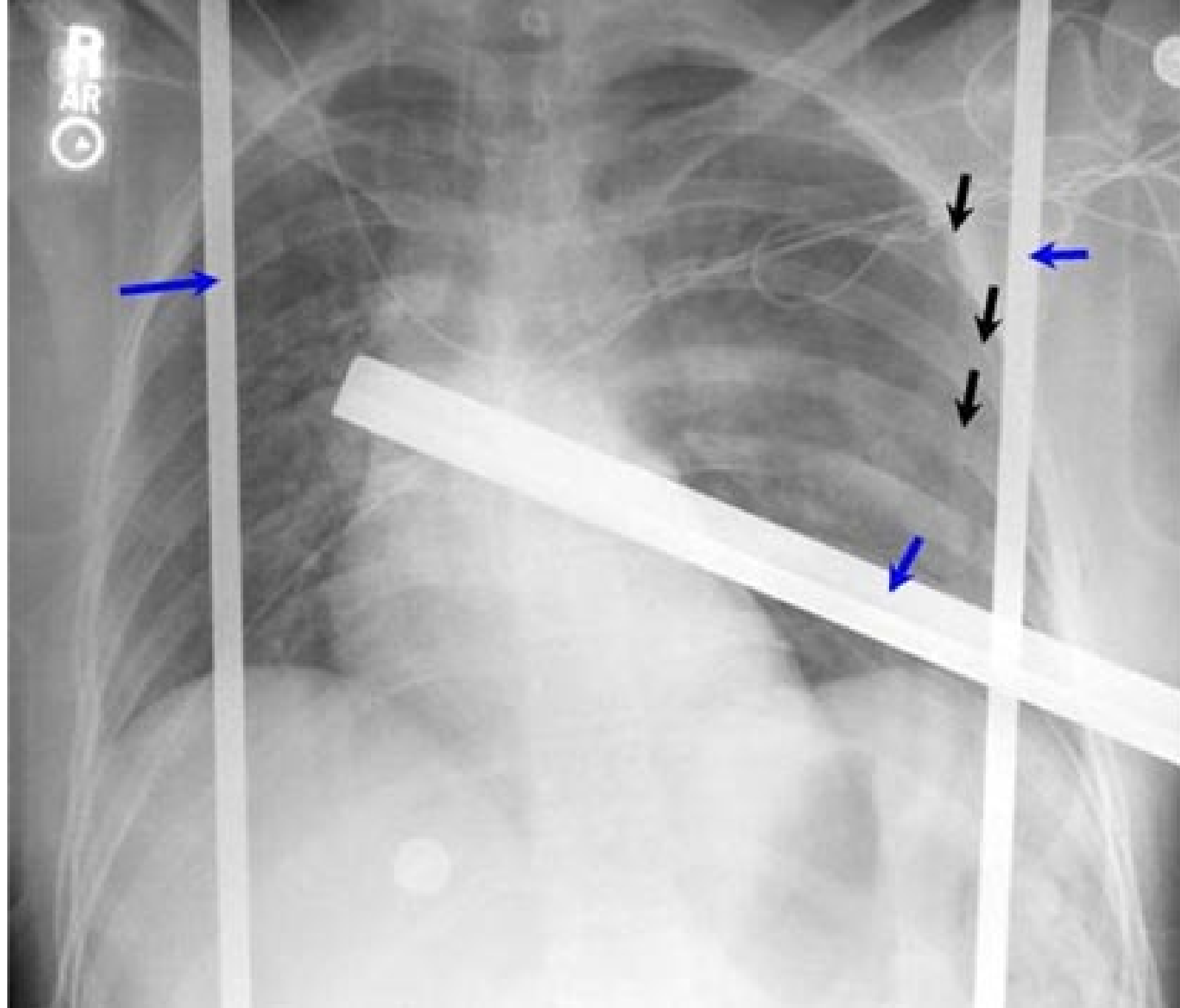
Тут представлено нормальні рентгенівські знімки в задньо-передній (ЗП) і боковій проекціях. Рентгенограма ОГК є одним із найпоширеніших візуалізаційних методів, що застосовуються у клінічній практиці, як правило, при діагностичному пошуку при кашлі, задишці, болю в ділянці грудної клітки, при травмі в ділянці грудної клітки, а також при пошуку скритих захворювань. Стандартна рентгенограма ОГК виконується у вертикальному положенні пацієнта, коли він дивиться в напрямку рентгенівської плівки чи цифрової касети і перебуває на відстані 180 см від рентгенівської трубки. Рентгенівські промені виходять із трубки і проникають через пацієнта ззаду-наперед, тобто проекція є задньо-передньою (ЗП). Це призводить до певного зменшення розміру серця та інших структур переднього середостіння, які знаходяться близько до рентгенівської плівки при задньо-передній проекції. Інші фактори, які треба брати до уваги, оцінюючи знімок стосовно якості, це центрування (трахея повинна знаходитись на однаковій відстані від головок ключиць), проникнення рентгенівських променів (хребет повинен бути дещо прозорим на фоні серцевої щільності) та інспіраторне зусилля (на максимально повному вдиху передній кінець правого шостого ребра повинен вказувати на серединну точку правої половини купола діафрагми).



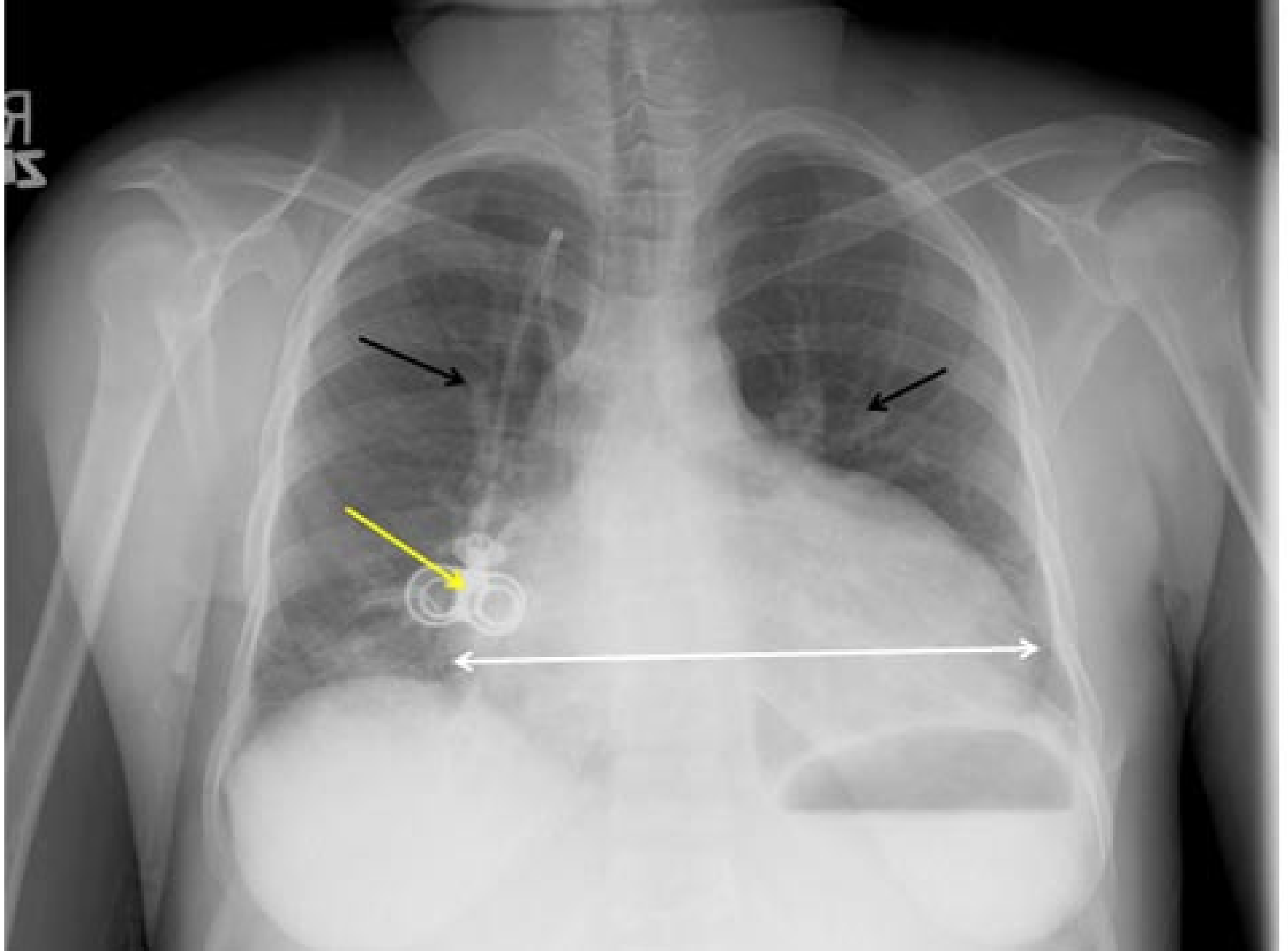
У палаті інтенсивної терапії і відділенні невідкладної допомоги рентгенограму ОГК часто отримують, встановлюючи плівку позаду пацієнта, а рентгенівську трубку спереду від пацієнта, оскільки пацієнт перебуває або в горизонтальному, або напівсидячому положенні. У таких ситуаціях рентгенівські промені проходять через пацієнта спереду-назад (ПЗ проекція). Оскільки серце розташоване в передньому відділі середостіння, рентгенівські промені розходяться, проходячи через задній відділ грудної клітки перед тим, як проникнути через рентгенівську плівку (яка знаходиться відразу за спиною пацієнта), і це призводить до штучного збільшення розміру серця. На цій рентгенограмі ОГК (передньо-задня проекція, напівсидячи положення пацієнтки) виявляється помірна кардіомегалія у 93-річної пацієнтки — але розмір серця був штучно збільшений внаслідок передньо-задньої проекції.



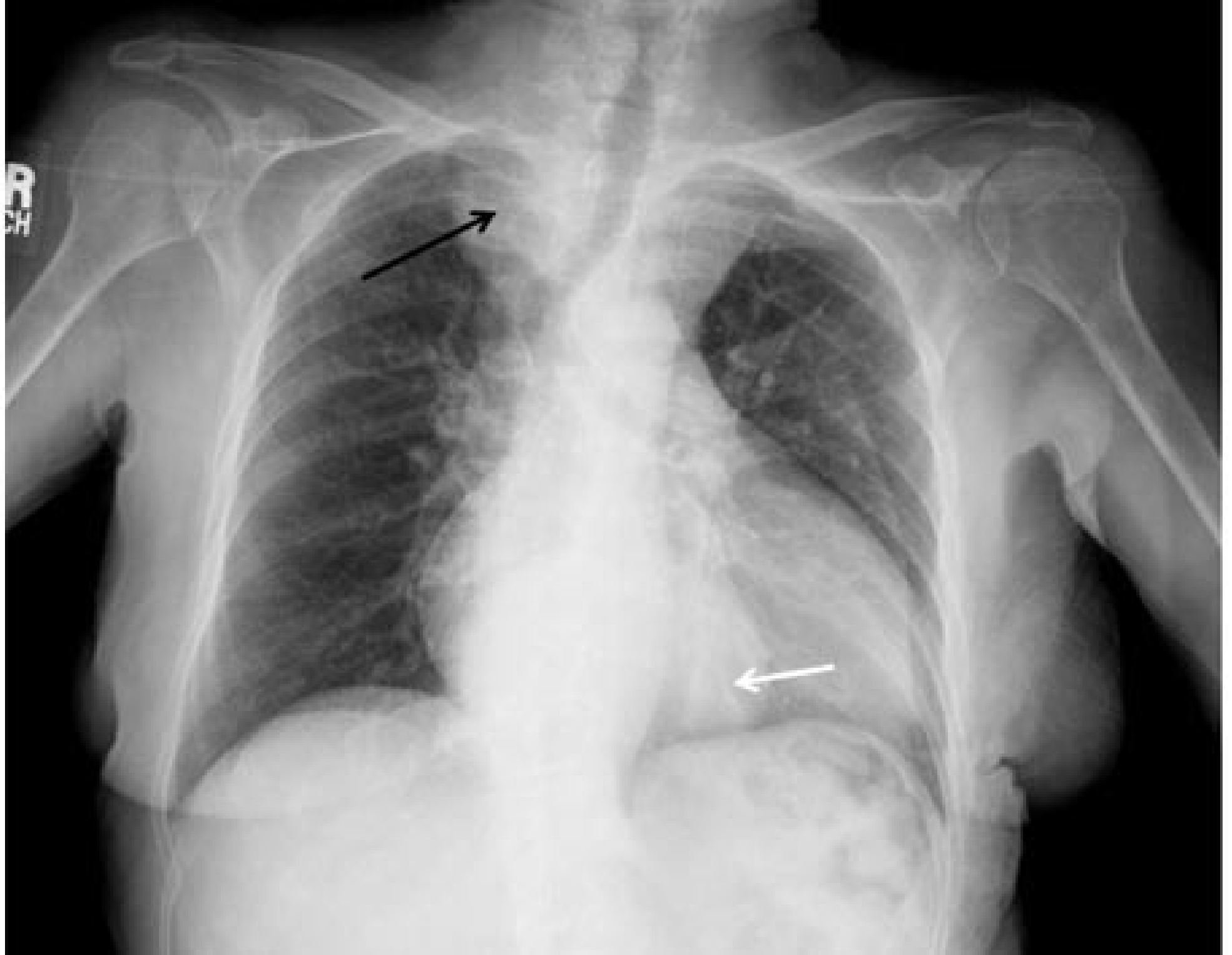Незважаючи на те, яку методику було застосовано для отримання зображення, інтерпретація рентгенограми ОГК вимагає уважного, систематичного дослідження усього знімка. Добра практика, коли Ви спочатку переглядаєте рентгенограму ОГК, не знаючи анамнезу пацієнта, а після того ще раз дивитесь на знімок, коли дізнались якісь клінічні деталі про цього пацієнта. Було описано багато мнемонічних схем, щоб допомогти клініцистам запам'ятати послідовність оптимального алгоритму дослідження рентгенограми ОГК, але найпоширенішою є ABCDEF. А — це повітряні шляхи, В — кістки, С — кардіомедіастинальний силует, D — діафрагма, Е — розширені на вдиху легені/та все інше, F — сторонні об'єкти. Повітряні шляхи або трахея повинна знаходитись на серединній лінії без будь-яких відхилень убік чи стенозу, якщо врахувати всі ротаційні варіанти. Ця передньо-задня портативна рентгенограма ОГК (горизонтальне положення пацієнта) демонструє очевидне затінення усієї лівої половини грудної клітки (дві білі подвійні стрілки). Це може бути наслідком або заповнення рідиною (наприклад, плевральний випіт), або втрати об'єму легені (наприклад колапс легені). Ключовою знахідкою в цьому випадку є те, що трахея відхилена вліво (червона стрілка), що вказує на втрату об'єму лівої легені. Якщо би ліва половина грудної клітки була заповнена рідиною, то серце і трахея з великою ймовірністю залишились по серединній лінії або були б відхилені вправо.



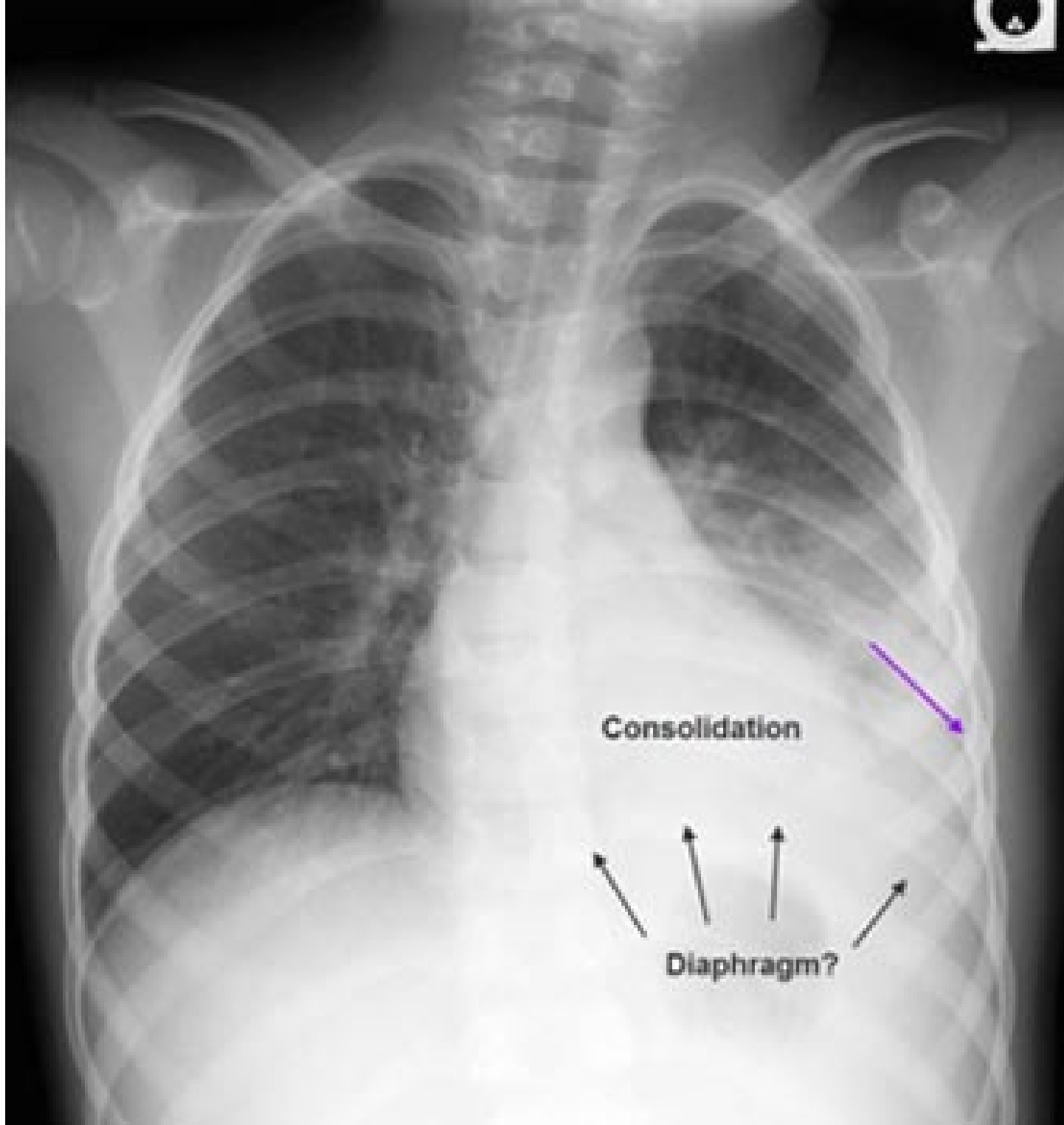
Переломи кісток (aBcdef) можна легко пропустити при аналізі рентгенограми ОГК. Якщо використовується цифрова рентгенографія, то шляхом мануальної зміни вікна і параметрів можна зробити переломи більш очевидними. Важливо уважно оцінювати ребра, ключиці і ті кістки плечового пояса, які візуалізуються. Ця рентгенограма ОГК (ПЗ проекція, горизонтальне положення) була отримана, коли пацієнта з множинною травмою доставили у відділення невідкладної допомоги. Відзначається генералізоване зниження щільності в лівій половині грудної клітки, що може свідчити про пневмоторакс, хоча плевральної межі легені не видно. В наявності множинні переломи ребер зліва, які можна ідентифікувати за спупінчатоподібним виглядом у нормі гладких країв ребер (чорні стрілки). Великі металеві артефакти (сині стрілки) — це компоненти транспортної системи для пацієнтів з травмою і вони знаходяться за межами пацієнта.



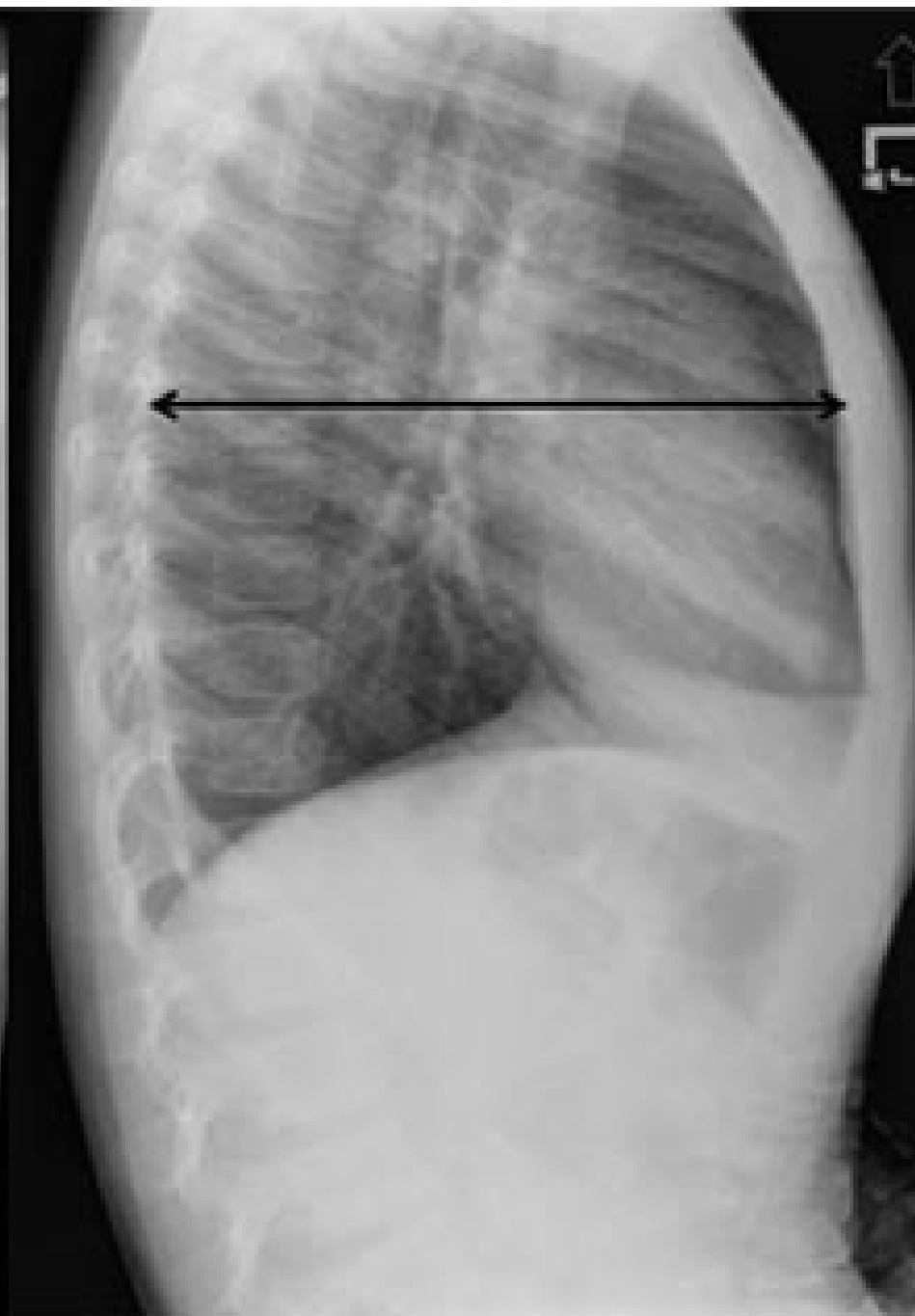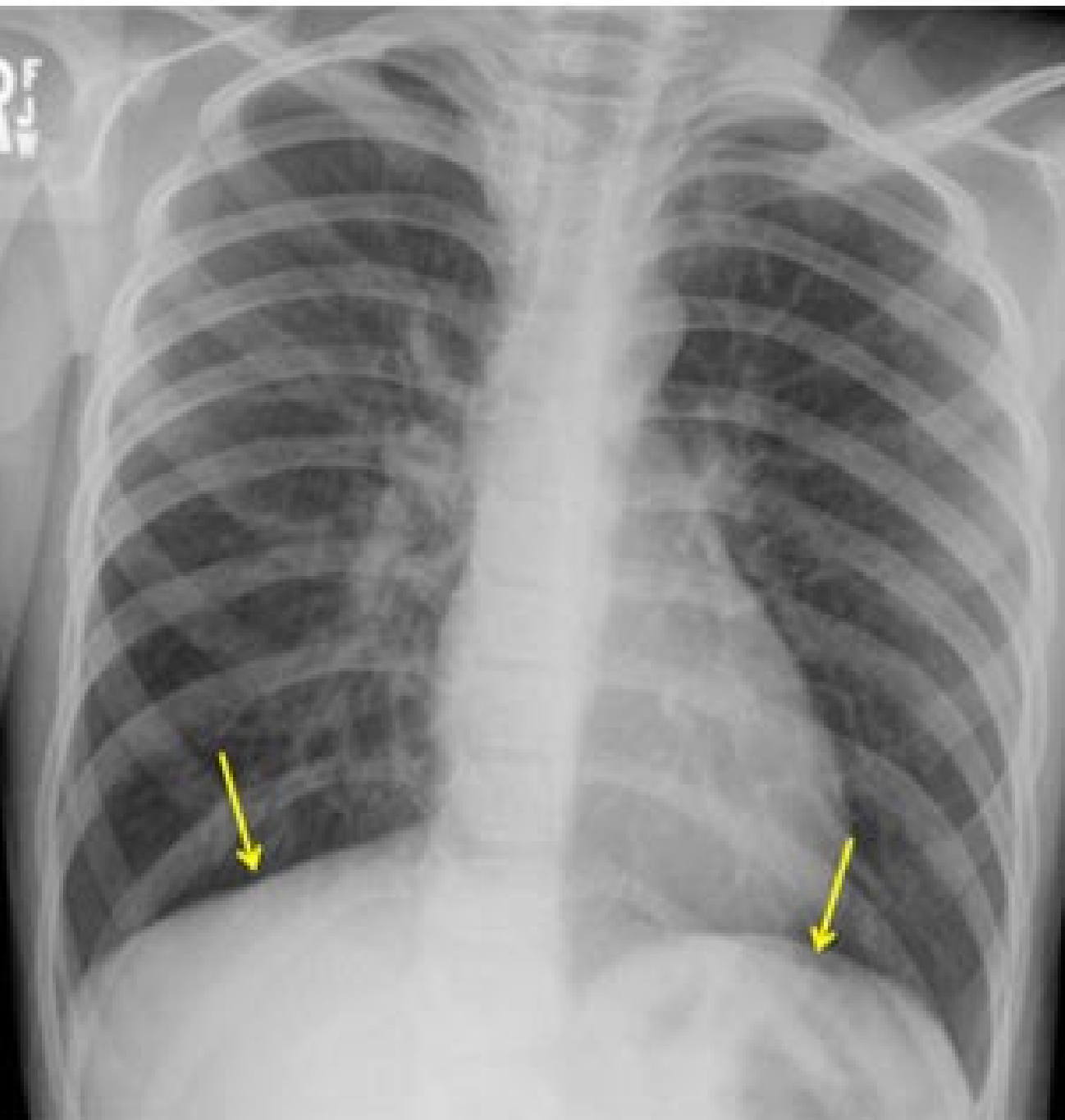
Кардіомедіастинальний силует (abCdef) необхідно оцінювати стосовно його розміру, контуру і орієнтації. Пам'ятайте, що серце буде виглядати більшим при передньо-задній проекції на відміну від задньо-передньої проекції рентгенограми ОГК. Цю рентгенограму ОГК (задньо-передня проекція, вертикальне положення) отримано від молодої жінки, в якій були основні скаргами на виражений біль у кістках і гарячку. Розмір перикардiального контуру (біла подвійна стрілка) значно збільшений. Співвідношення ширини серця до ширини грудної клітки (кардіоторакальний індекс) повинно становити менше ніж 55%. У цієї пацієнтки вказаний індекс становить понад 60%. Центральні легеневі судини є дилатованими (чорні стрілки). Видно катетер для інфузії, який знаходиться над правою половиною грудної клітки (жовта стрілка). Ця пацієнтка має серповидноклітинну анемію і в неї був гемолітичний криз, під час якого і виконали цю рентгенограму ОГК. За допомогою ехокардіографії виключили перикардiальний випіт. У цьому випадку кардіомегалія була спричинена важкою хронічною анемією.



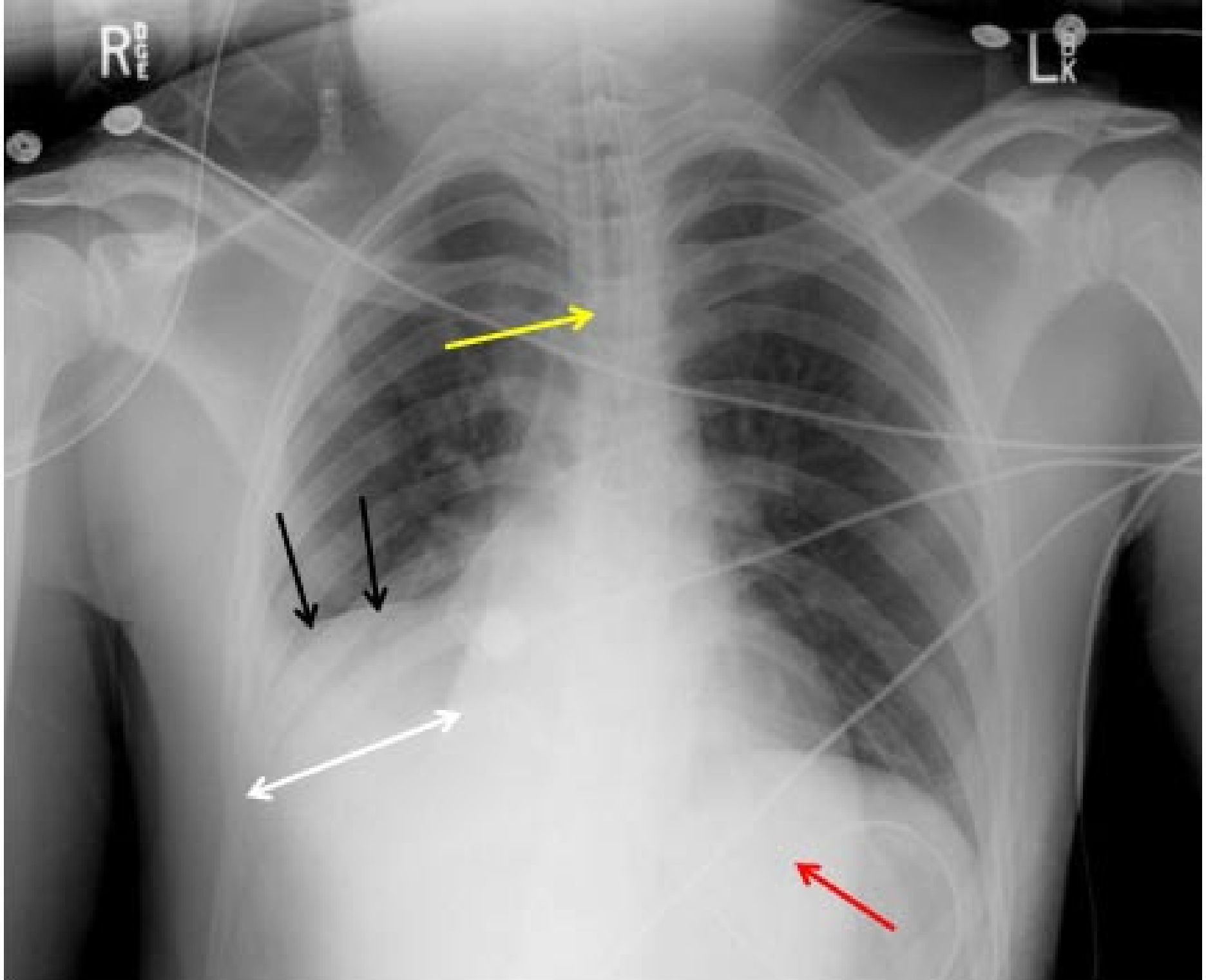
Ця рентгенограма ОГК (передньо-задня проекція, напівсидячи положення) отримана від жінки середнього віку, яку госпіталізували з приводу болю, що мав локалізацію від верхнього відділу живота до нижнього відділу грудної клітки. На рентгенограмі ОГК ідентифікували множинні «утвори». Серце є збільшеним, але немає ознак гострої серцевої недостатності. Відзначається утвір (біла стрілка), який знаходиться на фоні силуету серця і пізніше довели, що це грижа стравохідного отвору діафрагми. Є також «утвір» справа біля трахеї (чорна стрілка). Пізніше довели, що це звивисті права сонна і підключична артерії. За допомогою додаткових методів встановили, що біль у ділянці грудної клітки був спричинений ІХС.



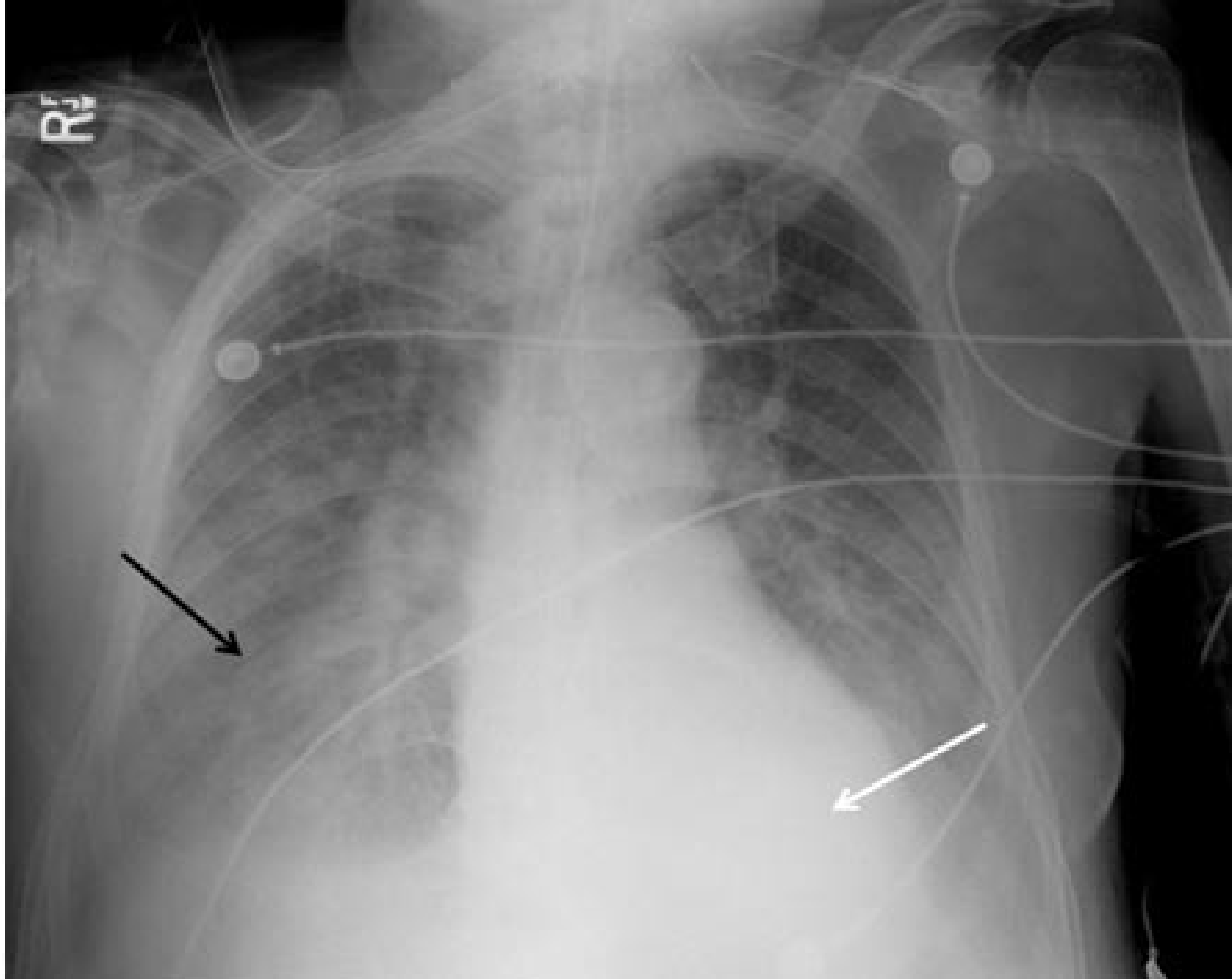
При уважній оцінці діафрагми (abcDef) Ви повинні виявити чіткі краї і гострі реберно-діафрагмальні кути з обох боків. Коли краю діафрагми чітко не видно, то це вказує на наявність сусіднього з діафрагмою патологічного процесу. Цю рентгенограму ОГК (задньо-передня проекція) отримано від дитини, в якій були біль у ділянці грудної клітки, кашель і гарячка. Рентгенограма засвідчує підвищену щільність у нижньому відділі лівої легені (ущільнення — consolidation), а також втрату обрису лівої половини діафрагми (чорні стрілки). Відзначається підвищена щільність уздовж лівого відділу грудної клітки знизу із втратою візуалізації лівого реберно-діафрагмального кута (фіолетова стрілка). Такі знахідки відповідають діагнозу пневмонії в ділянці лівої нижньої частки легені.



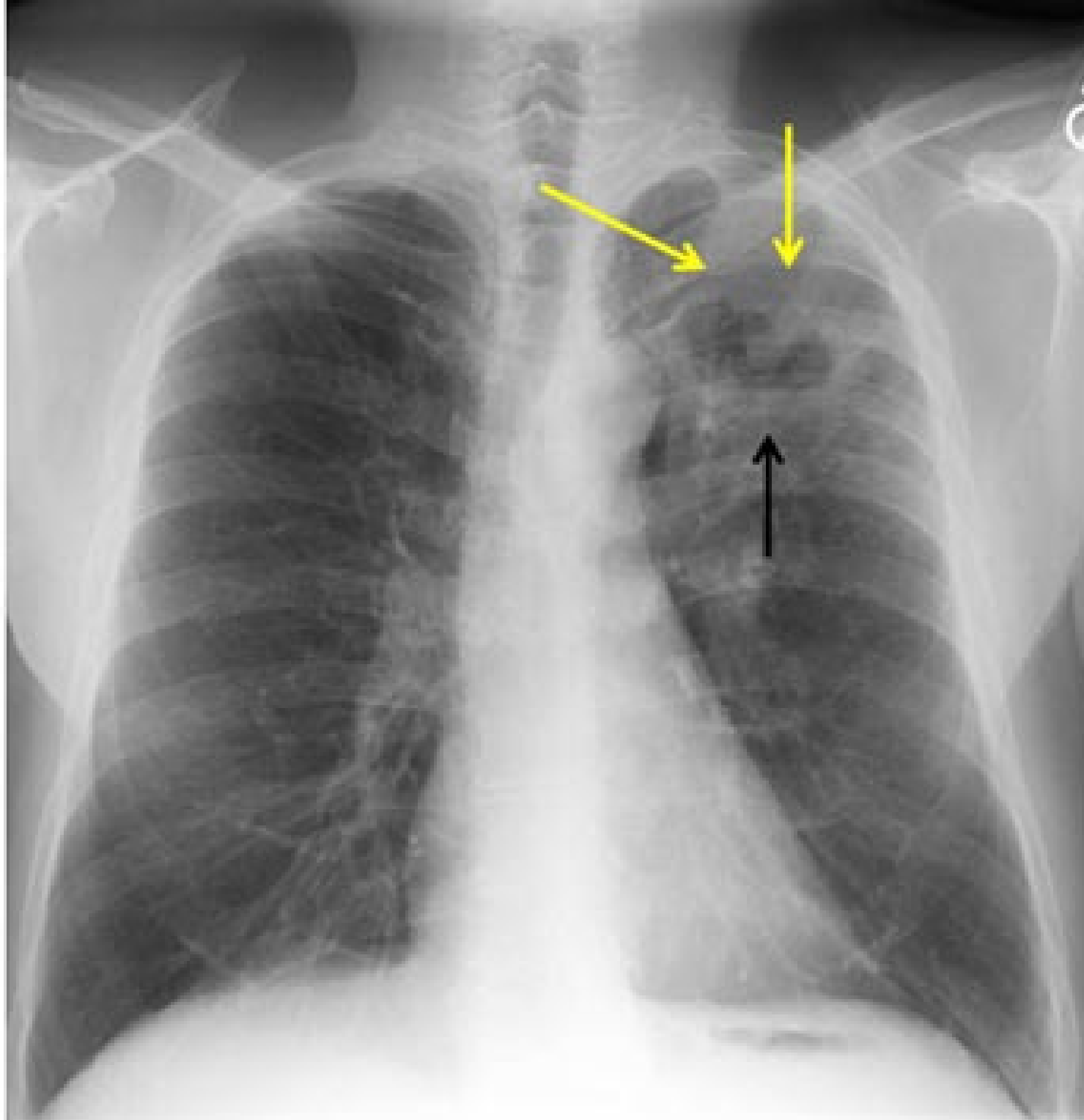
Діафрагма в нормі повинна мати гладкий округлий контур. Ці рентгенограми ОГК (задньо-передня і бокова проекції, вертикальне положення) були отримані при обстеженні дитини, яку привезли в лікарню з приводу скарг на свистяче дихання, біль у грудній клітці і раптове виникнення задишки. Рентгенограма зліва (задньо-передня проекція) демонструє депресію і сплющення обох половин діафрагми (жовті стрілки). На боковій рентгенограмі відзначається збільшення передньо-заднього діаметру грудної клітки (подвійна чорна стрілка). Ці знахідки відповідають захопленню повітря «в пастку» у випадку гострої астми.



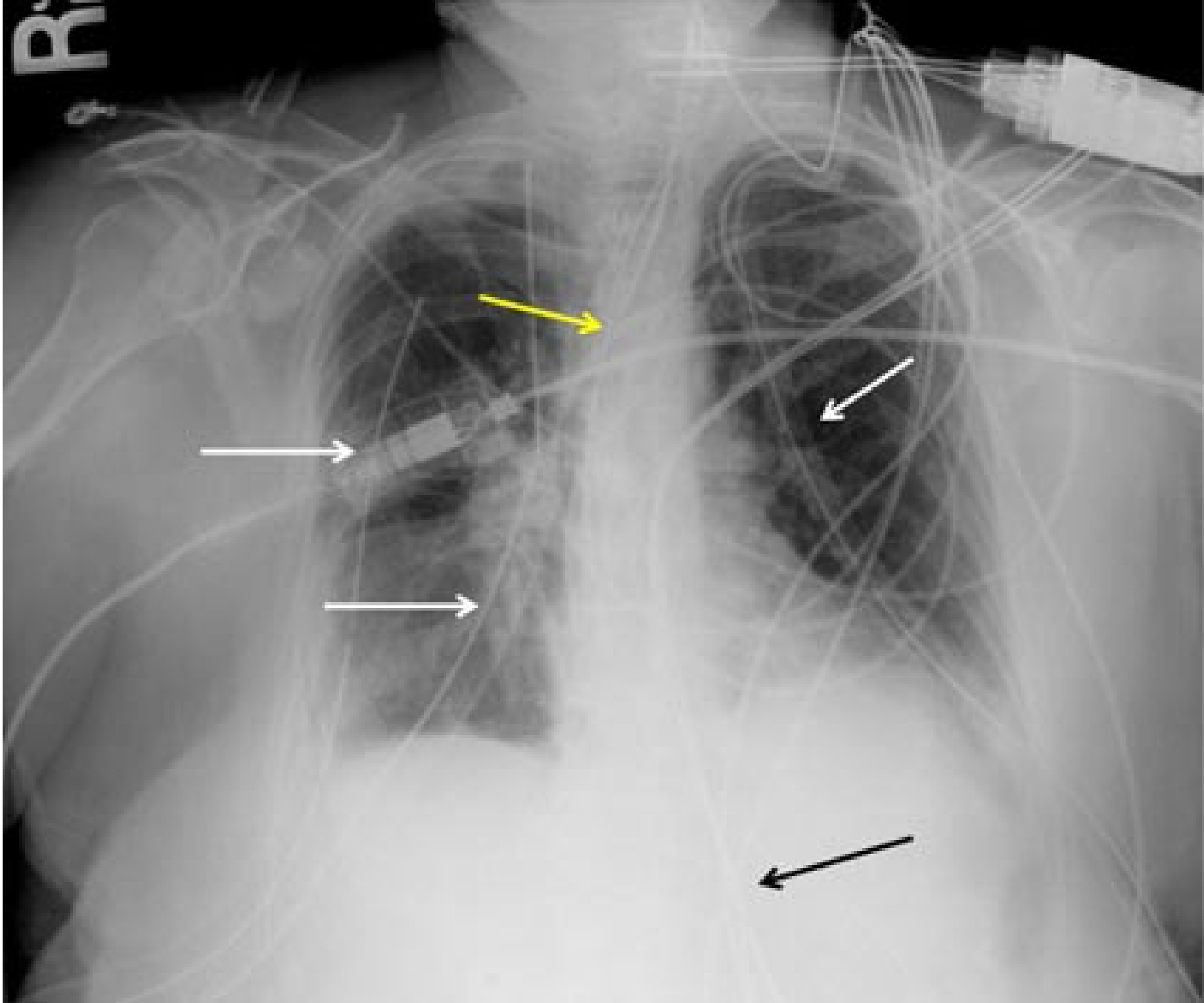
Багато радіологів залишають оцінку легень на максимальному вдиху на сам кінець огляду (abcdEf). Легені повинні мати добру аерацію без фокальних чи дифузних ділянок затемнення. На цій портативній рентгенограмі ОГК (передньо-задня проекція, горизонтальне положення пацієнта) візуалізується чітко визначений край щільності у правій нижній частці легені (чорні стрілки) із втратою контуру правої половини діафрагми (біла подвійна стрілка) внаслідок ателектазу нижньої частки. Кінчик ендотрахеальної трубки знаходиться на рівні головок ключиць (жовта стрілка) і назогастральна трубка згорнулася у шлунку нижче лівої половини діафрагми (червона стрілка). Раптове виникнення ателектазу нижньої частки часто асоціюється з травмою, хірургічним втручанням і станами, які знижують рівень свідомості пацієнта.



Двобічні, хмаркоподібні інфільтрати є визначальною ознакою вираженого набряку легень на рентгенограмі ОГК. Ця рентгенограма ОГК (передньо-задня проекція, горизонтальне положення) отримана в афебрильного пацієнта, в якого були ознаки вираженого респіраторного дистресу. На рентгенограмі видно майже гомогенні затемнення в нижніх відділах обох легень (чорна стрілка), що вказує на накопичення рідини в альвеолярних просторах. Зверніть увагу на нормальний розмір серця. Це був випадок некардіогенного набряку легень.



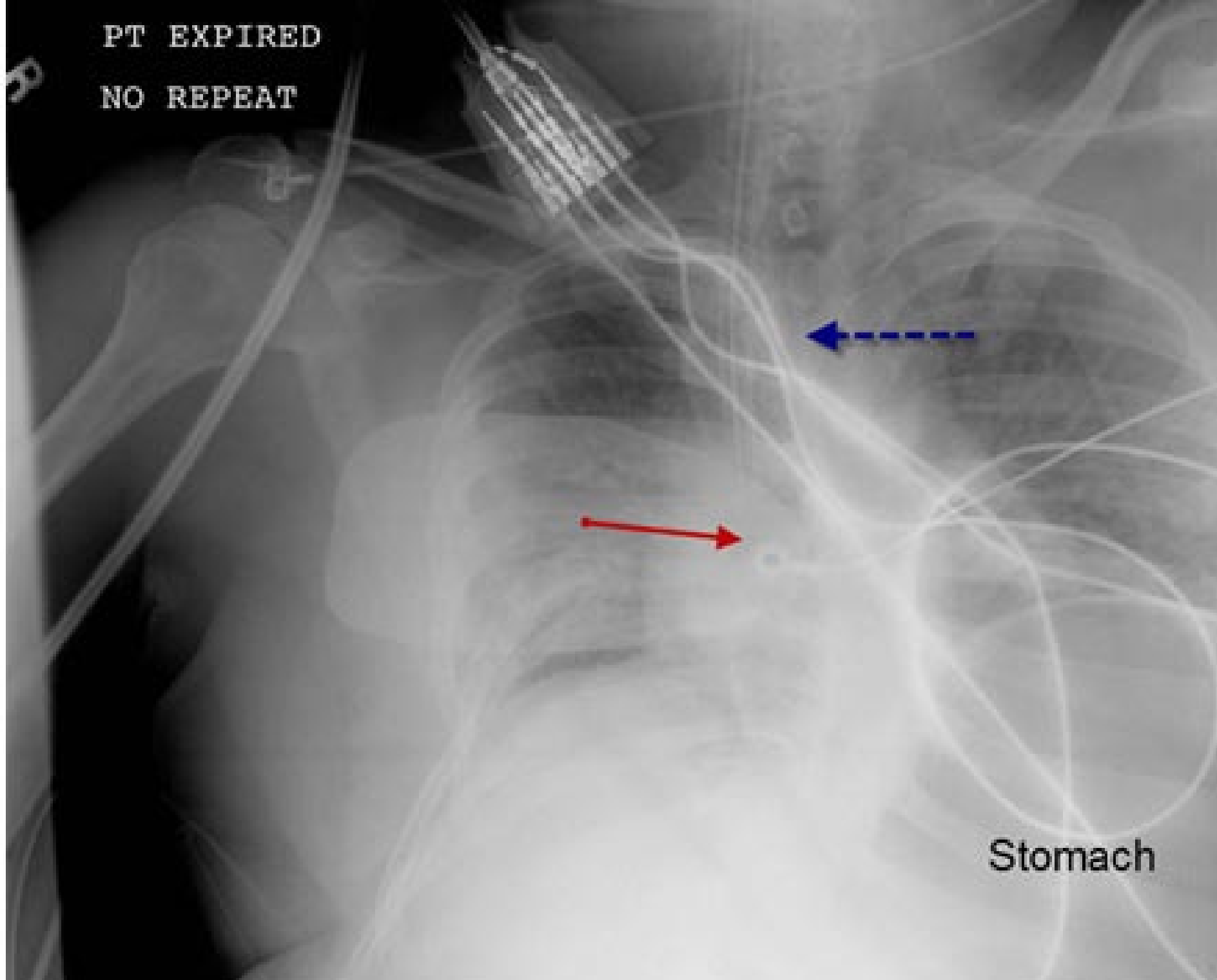
Цю рентгенограму ОГК (задньо-передня проекція, вертикальне положення пацієнта) було отримано при діагностичній оцінці молодого пацієнта, в якого були скарги на пітливість уночі і втрату ваги. В анамнезі пацієнта куріння відсутнє. Рентгенографія засвідчила ущільнення у верхній частці лівої легені (жовті стрілки), а також товстостінкову порожнину, яка містить рівень повітря-рідина (чорна стрілка). Виявити рівень повітря-рідина можна з набагато більшою ймовірністю, коли рентгенографію виконують у вертикальному положенні. Товстостінкові кістозні утвори в ділянці грудної клітки можуть представляти собою пухлини легені з центральним некрозом, але в глобальному масштабі туберкульоз залишається найпоширенішою причиною легеневої каверни.



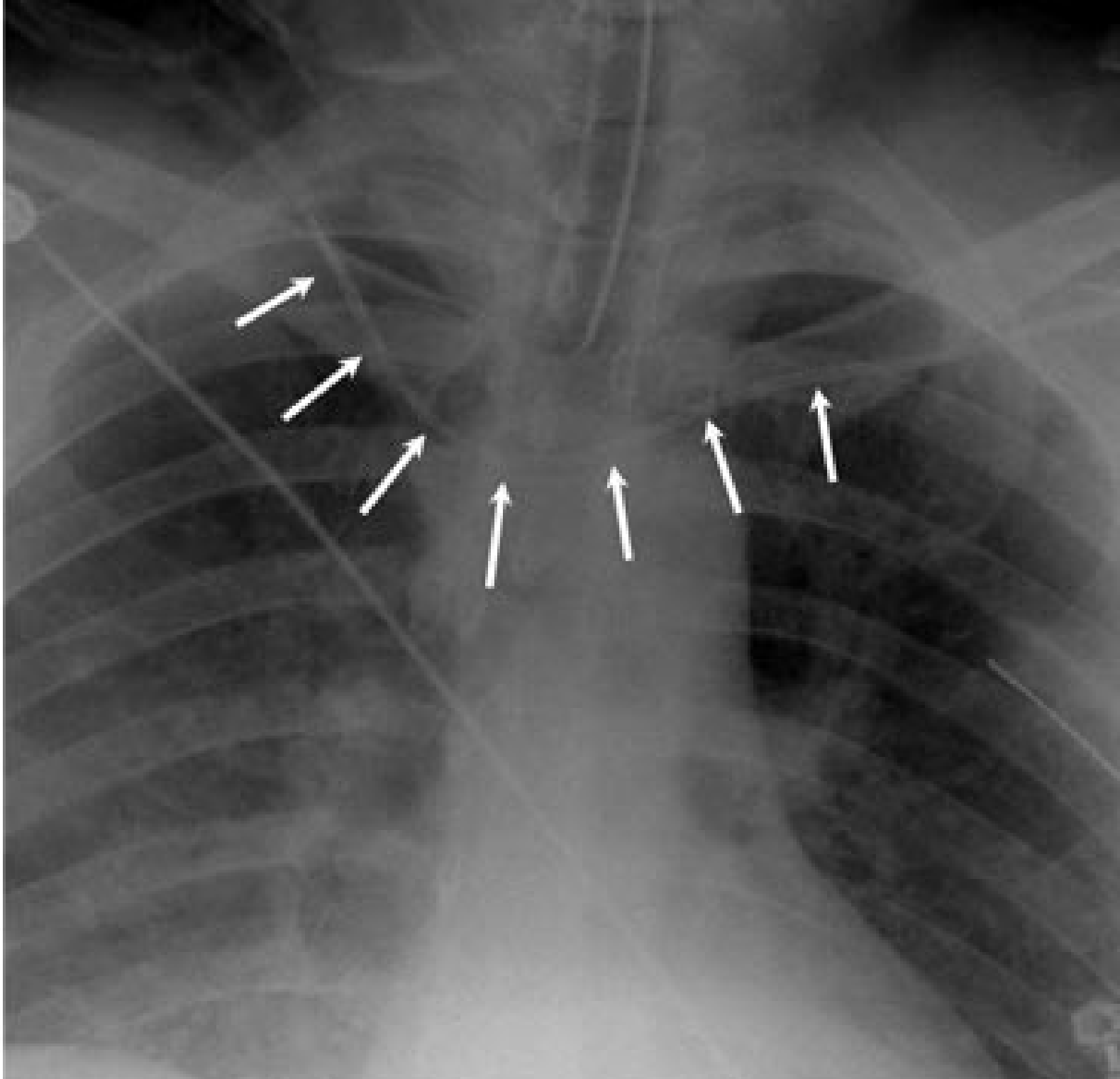
Сторонні об'єкти (abcdeF) можуть значно ускладнювати оцінку рентгенограми ОГК, але кожен сторонній об'єкт необхідно індивідуально ідентифікувати. Цю рентгенограму ОГК (передньо-задня проекція, горизонтальне положення) було отримано в пацієнта, який мав мультитравму. Наявні дві грудні трубки справа і одна грудна трубка зліва (білі стрілки). Ендотрахеальна трубка (жовта стрілка) становить одну лінію з повітрям у трахеї і її кінчик знаходиться над кариною. Ідеальна положення для кінчика ендотрахеальної трубки — це між головками ключиць і кариною. Видно назогастральну трубку, яка вистилає шлунок (чорна стрілка). Електрокардіографічні дроти, які перетинають грудну клітку, візуально відволікають увагу і можуть стати причиною діагностичних помилок. Перед тим, як виконувати рентгенограму ОГК, усі дроти і трубки, які знаходяться за межами пацієнта, необхідно акуратно відкласти убік від пацієнта. У деяких випадках для підтвердження правильного положення внутрішньовенного катетера або грудної трубки, необхідно виконувати повторні рентгенограми.

PT EXPIRED

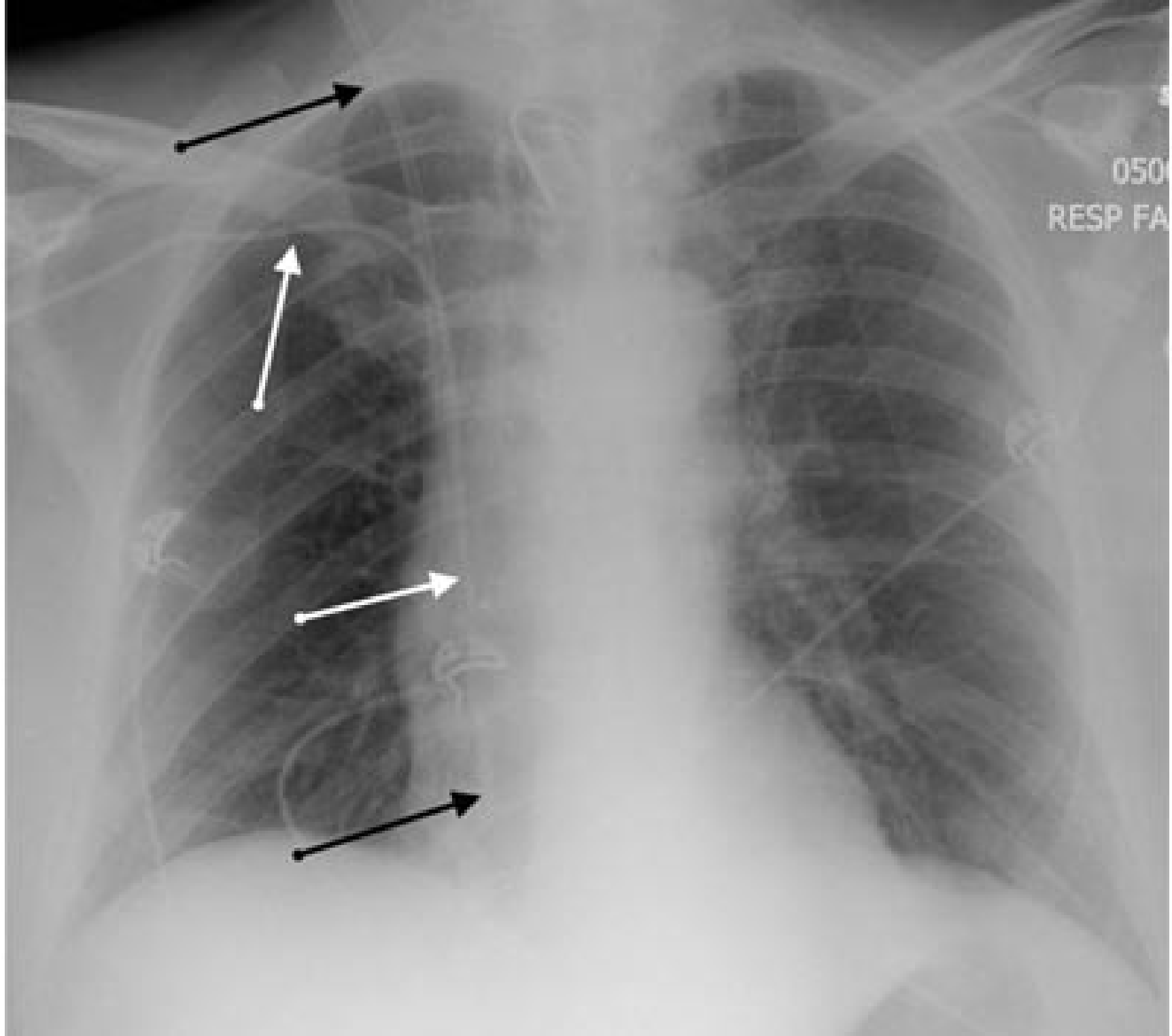
NO REPEAT



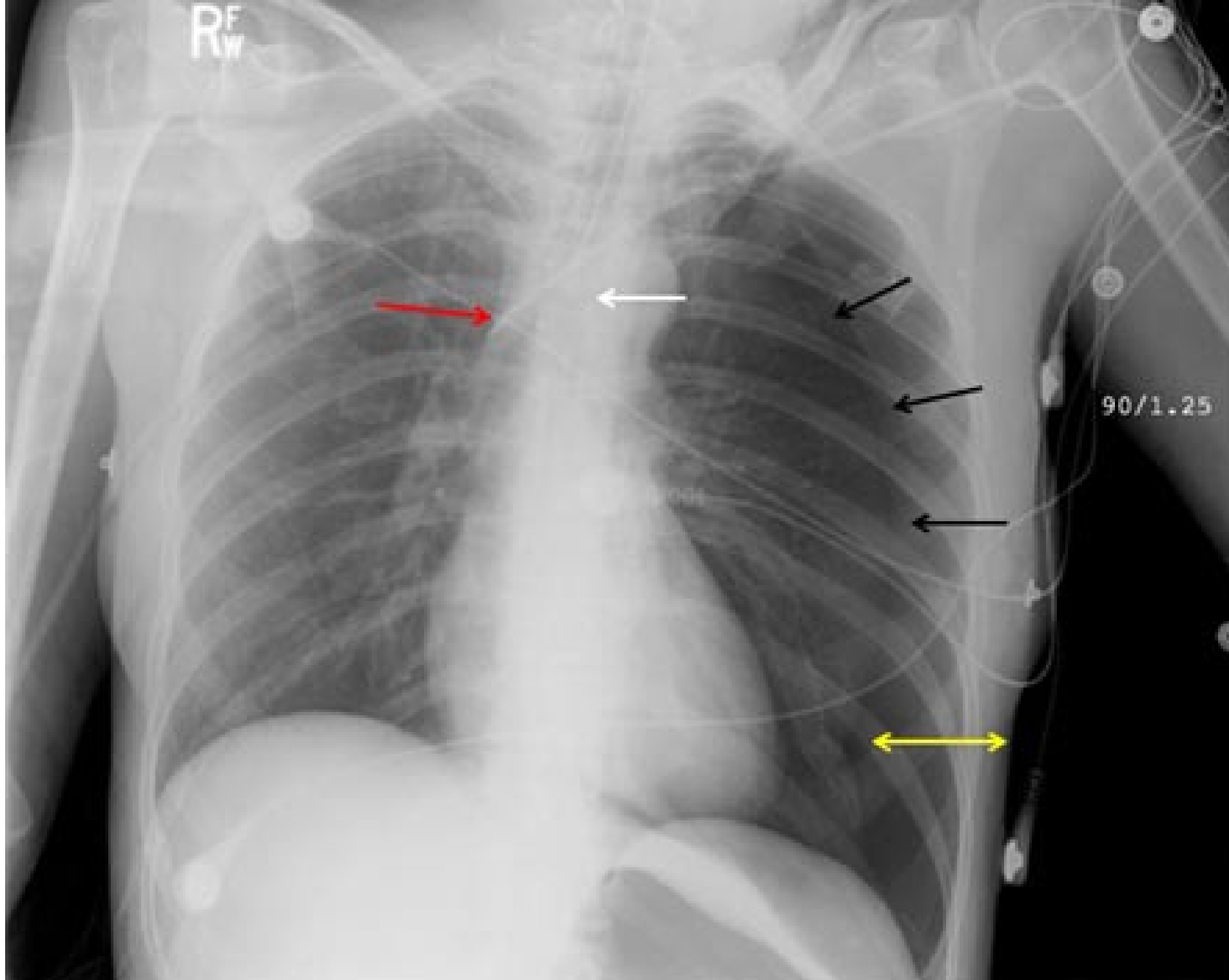
Рентгенограми ОГК, виконані за допомогою портативних апаратів, сумно відомі за поганим встановленням положення пацієнта і часто пацієнт ротований на один бік. Важливо покладатись на певні орієнтири, щоб встановити відповідне положення ендотрахеальної трубки. Цю рентгенограму ОГК (передньо-задня проекція, горизонтальне положення) було виконано портативним апаратом під час серцево-легеневої реанімації жінки, яку ургентно інтубували ще до того, як вона була доставлена у відділення невідкладної допомоги. Кінчик ендотрахеальної трубки знаходиться далеко справа (червона стрілка) від істинного серединного положення трахеї (перервана синя стрілка). Трахея (виглядає як прозорий стовпчик повітря) може бути зміщена від серединної лінії вторинно до положення пацієнта (ротація) або внаслідок патологічного процесу. Видно, що шлунок роздутий повітрям. Це приклад помилкового встановлення ендотрахеальної трубки у стравохід. Хоча після виконання рентгенографії ОГК трубку повторно встановили правильно, пацієнтка померла після неуспішної реанімації.



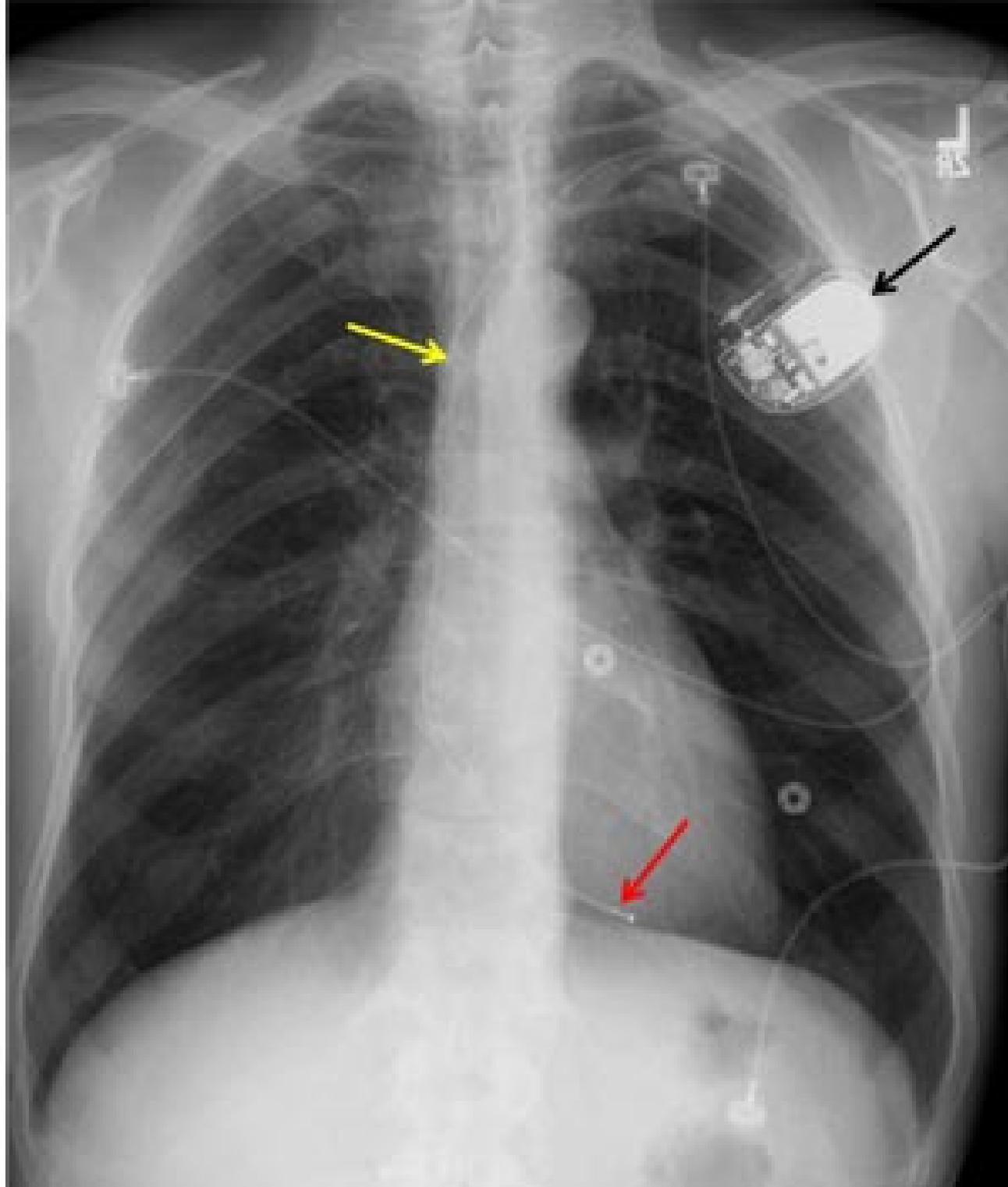
Центральні венозні катетери часто встановлюють важко хворим пацієнтам. Рентгенограму ОГК виконують для того, щоб переконатись у правильному встановленні катетера і виключити ускладнення, що могли виникнути під час процедури встановлення катетера. Ідеальною локалізацією верхівки центрального венозного катетера є cavoatriальне з'єднання, тобто місце, де верхня порожниста вена з'єднується з правим передсердям. Правильно встановлений катетер дає змогу виконувати інфузію великих об'ємів рідин чи медикаментів. Якщо центральний венозний катетер було встановлено без допомоги флюороскопії, то перед його застосуванням необхідно перевірити правильність встановлення. Ця рентгенограма ОГК (передньо-задня проекція) засвідчує, що встановлений зліва центральний венозний катетер перетнув серединну лінію і, ймовірно, знаходиться в межах правої підключичної вени (стрілки). Також видно місце встановлення ендотрахеальної трубки.



Точне положення центральних катетерів може бути визначити дуже складно, коли встановлено багато катетерів, які перехрещуються. Ця рентгенограма ОГК (передньо-задня проекція, портативний апарат) демонструє катетери у правій внутрішній яремній вені і у правій підключичній вені. Якщо простежити хід кожного катетера від місця введення до його кінчика, то видно, що кінчик підключичного катетера знаходиться у нижньому відділі верхньої порожнистої вени (білі стрілки), а кінчик яремного катетера — у правому передсерді (чорні стрілки). Існує теоретичний ризик аритмогенної активності, якщо катетер перебуває в межах правого передсердя, тому його треба трохи підтягти назад.



Серйозні ускладнення внаслідок встановлених центральних венозних катетерів на щастя трапляються не так часто. Цю рентгенограму ОГК (передньо-задня проекція, горизонтальне положення, портативний апарат) було отримано з метою діагностичної оцінки болю в ділянці грудної клітки і задишки, які виникли після встановлення центрального катетера в ліву підключичну вену. Виник великий пневмоторакс зліва (подвійна жовта стрілка). Можна чітко візуалізувати край лівої легені (сторін стрілки). Дистальний кінчик венозного катетера можна побачити у верхній порожнистій вені (червона стрілка). Оскільки апекс лівої легені знаходиться дуже близько до лівої підключичної вени, пневмоторакс є визнаним ризиком встановлення центрального венозного катетера. Цьому пацієнту також встановлено ендотрахеальну трубку, кінчик якої можна побачити (біла стрілка) над кариною і нижче положення ключиць.



Штучний водій ритму є одним з розповсюджених медичних пристроїв, які можна побачити на рентгенограмі ОГК. Звичайним місцем для цього пристрою є передня грудна стінка (зліва і зверху) (чорна стрілка). Штучні водії ритму можуть мати один або два відведення. Дроти, що з'єднують водій ритму з внутрішньосерцевими електродами, повинні бути інтактними (жовта стрілка). Типове місце для серцевих електродів, це правий шлуночок (червона стрілка) при встановленні водія ритму з одним відведенням, а для водія ритму з двома відведеннями — правий шлуночок і праве передсердя. Важливо порівнювати положення електрода з його положенням на попередніх рентгенограмах, оскільки може відбуватись його зміщення.