

## У ФОКУСІ УВАГИ ОНКОЛОГІВ

### РАК ЩИТОВИДНОЇ ЗАЛОЗИ: КОЛИ ЗАПІДОЗРИТИ І ЩО РОБИТИ?

Bryan R. Haugen  
Thyroid Cancer: When to Suspect, What to Do  
Consultant 1996; (March): 419—430

*Напрямок обстеження щитовидної залози значною мірою залежить від результату визначення тиротропного гормону гіпофізу (ТТГ). Підвищений або знижений рівень свідчить переважно про доброякісність захворювання щитовидної залози. У приблизно 80% пацієнтів з нормальним рівнем ТТГ відрізнити доброякісні захворювання від злоякісних вдається з допомогою тонкоголкової аспіраційної біопсії. Основними методами лікування раку щитовидної залози є хірургічне видалення пухлини з подальшою радіоїодтерапією та супресією ТТГ. Навіть у досвідчених спеціалістів приблизно 20% біопсій визначаються як “невизначні” або “підозрілі”, причому підозрілими вони можуть бути як щодо карциноми, так і щодо фолікулярного раку чи пухлин з клітин Гюртля.*

*Усі вузли, підозрілі на наявність карциноми, підлягають видаленню, незалежно від результатів інших тестів. Лікування фолікулярних пухлин та пухлин з клітин Гюртля залежить від результатів сканування щитовидної залози та клінічної ймовірності раку.*

Що робити, коли, проводячи рутинне обстеження пацієнта, ви виявили у нього вузол щитовидної залози? Ці запитання (як і відповіді на них) мають важливе значення, оскільки від 4 до 7% населення має доступні для пальпації вузли щитовидної залози і близько половини населення — вузли, що виявляють ультразвуково або при автопсії. Таким чином, вузли щитовидної залози мають від 75 до 125 мільйонів американців. Лише від 5 до 10% доступних для пальпації вузлів щитовидної залози є злоякісними, однак відрізнити доброякісні вузли від злоякісних нелегко. І все ж таки ретельність та методичний підхід дають змогу надійно та ефективно відрізнити клінічне “зерно від кужелю”.

Як же серед вузлів щитовидної залози вирізнити злоякісні? Саме на цьому ми зосередимо вашу увагу в цій статті. (Оскільки ймовірність раку у багатовузловому волі хоча і є невеликою, але все ж існує, розглядатимемо домінуючий, доступний для пальпації вузол у багатовузловій щитовидній залозі як еквівалент одинокого вузла).

#### **Анамнез та фізикальні дані**

Жодні анамнестичні дані, як і жодні результати фізикального обстеження, не дають змоги надійно відрізнити доброякісні утвори від злоякісних. Більшість вузлів щитовидної залози — як доброякісних, так і злоякісних, мають величину від 2 до 4 см у діаметрі, є безсимптомними, м'якими та рухомими. З більшою частотою вони трапляються у жінок. При цьому сімейний анамнез щодо захворювань щитовидної залози частіше не є обтяженим.

І все-таки є певні ознаки, котрі дозволяють з більшою ймовірністю запідозрити злоякісний новотвір. Зокрема, будьте особливо уважними, виявивши вузли щитовидної залози у чоловіків (особливо віком понад 60 років) — вони частіше мають злоякісний характер порівняно з вузлами у жінок. Великий, кам'янистої твердості, фіксований вузол щитовидної залози з супутньою лімфаденопатією теж з високою вірогідністю може свідчити про тироїдну карциному.

Hamming та співавтори вивчали клінічні ознаки, що можуть мати прогностичне значення для діагностики злоякісних новотворів щитовидної залози. Ці ознаки вивчалися ретроспективно, шляхом аналізу історій хвороб 169-ти пацієнтів, оперованих з приводу вузлового вола. Пацієнтів поділили на групи залежно від того, наскільки ймовірним у них був злоякісний процес за клінічними симпто-

Таблиця 1. Клінічні симптоми та ризик раку щитовидної залози у 169-ти пацієнтів, прооперованих з приводу вузлів щитовидної залози

Ймовірність (% пацієнтів)	Симптоми	Відсоток пацієнтів з діагностованим раком
Висока* (18)	Швидкий ріст; велика твердість вузла; фіксація його до навколишніх структур; параліч голосових зв'язок; збільшення регіонарних лімфовузлів; віддалені метастази; медулярна карцинома в сімейному анамнезі	71
Помірна† (38)	Вік < 20 р., вік > 60 р.; опромінення шиї в анамнезі; одинокий вузол в осіб чоловічої статі; підозріла фіксація; частково кістковидні вузли діаметром > 4 см	14
Низька (44)	Всі інші	11

\* У дев'яти пацієнтів цієї групи було два або більше симптомів; у всіх них підтверджено рак

† У п'ятнадцяти пацієнтів цієї групи було два або більше симптомів; рак підтверджено в одного

мами: високо-, середньо- чи малоймовірним. (Дослідники не були поінформованими про результати цитологічних та гістологічних досліджень).

У табл. 1 подано співвідношення між різними клінічними симптомами та ймовірністю раку щитовидної залози у 169-ти пацієнтів.

Високоюмовірною в плані злоякісності хвороба була лише у 18 обстежених пацієнтів, але є ряд супутніх ознак, за наявності котрих, через їх високу специфічність для злоякісного процесу, ризик суттєво зростає. Існування таких ознак у пацієнта може обумовлювати необхідність хірургічного втручання навіть тоді, коли тиротропний гормон гіпофізу (ТТГ) є поза межами норми або коли за результатами біопсії отримано висновок про відсутність малігнізації. Розпитайте кожного пацієнта про наявність вола чи вузлів в інших членів сім'ї (можуть бути спадкові форми медулярної карциноми), а також довідайтесь, чи не отримував хтось із них L-тироксину. Важливе

значення має інформація про опромінення голови і шиї в анамнезі (наприклад, у зв'язку із терапією лімфом, тонзиліту або акне, а також опромінення, пов'язане з професійною діяльністю). Радіаційне опромінення збільшує ризик утворення вузлів у 2-3 рази, а ризик малігнізації зростає до 25%.

### Діагностичні тести

**Серологічний скринінг.** Проводячи скринінг у пацієнтів з типовим асимптоматичним вузлом щитовидної залози, я покладаюся на один тест: визначення ТТГ (Рис. 1). Підвищений рівень ТТГ свідчить про наявність гіпотирозу (найчастіше внаслідок тиреоїдиту Гашімото); знижений рівень ТТГ вказує на гіпертироз (часто обумовлений гіперфункціонуючим вузлом щитовидної залози або токсичним багатовузловим вузлом). Ці стани, як звичайно, свідчать про доброякісний характер хвороби. Я підтверджую аномальний рівень ТТГ визначенням загального тироксину. Інший придатний для цього тест — визначення вільного тироксину, хоча, на мою думку, тест на ТТГ є більш надійним, особливо при гіперфункції щитовидної залози. Якщо рівень вільного тироксину виходить поза межі норми, я рекомендую підтвердити це визначенням ТТГ.

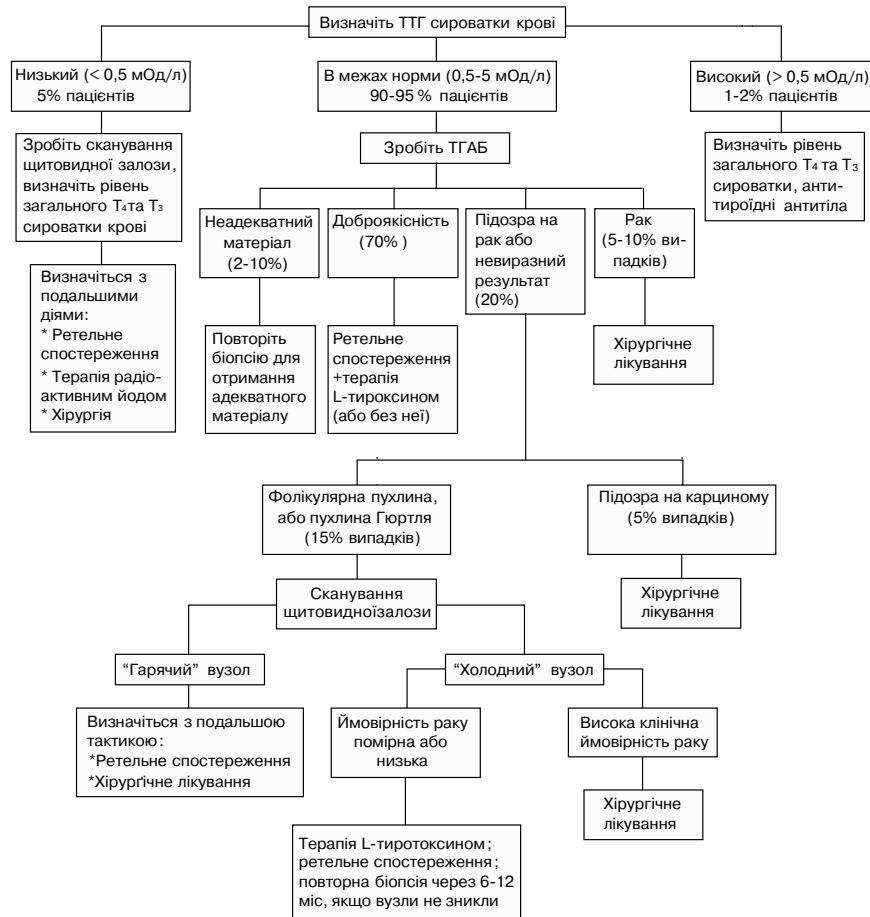


Рисунок 1. Обстеження доступних для пальпації вузлів щитовидної залози

Пацієнтів з гіпотирозом лікують L-тироксинам упродовж 3–6 місяців, і коли рівень ТТГ повертається до норми, проводять повторне обстеження. Пацієнтам із зниженим рівнем ТТГ слід провести сканування щитовидної залози з радіоактивним йодом. Гіперфункціональні вузли лікують як доброякісні, що супроводжуються гіпертирозом.

**Сканування з радіоактивним йодом та тонкоголково аспіраційна біопсія (ТГАБ).** Як же бути з переважною кількістю пацієнтів, у котрих рівень ТТГ є в межах норми і котрі складають групу ризику щодо карциноми щитовидної залози? Як уже зазначалось, від 5 до 10 % доступних для пальпації вузлів щитовидної залози є злоякісними, отож необхідним є подальше обстеження з метою відбору пацієнтів з підвищеним ступенем ризику.

Що робити: сканування чи біопсія? Традиційним підходом було сканування щитовидної залози з подальшою біопсією будь-яких холодних (гіпофункціональних) вузлів. В останні 5 років цей підхід зазнав змін.

Нещодавно до мене скерували пацієнта з асимптоматичним вузлом щитовидної залози величиною у 3 см. Рівень ТТГ був у межах норми (1,9 мОд/л), а сканування виявило наявність холодного вузла. Лікар, котрий скеровував пацієнта, цілком справедливо вважав, що вузол був небезпечним у сенсі можливої злоякісності.

На жаль, 90–95% всіх вузлів щитовидної залози за результатами сканування є холодними (гіпофункціональними). Серед вузлів, котрі супроводжуються нормальними рівнями ТТГ, відсоток гіпофункціональних вузлів є ще вищим. Таким чином, виявлення холодного вузла при скануванні суттєво не підвищує ризик раку порівняно з величиною цього ризику до сканування (5–10%). Мало того, майже всі пацієнти з нормальними рівнями ТТГ, котрим проводилось сканування щитовидної залози, потребуватимуть біопсії. Отже, я роблю ТГАБ всім пацієнтам, у котрих ТТГ є в межах норми. Хоча ТГАБ є відносно простою і невеликою процедурою, її повинен виконувати досвідчений лікар. Не дивно, що той, хто виконує протягом року лише кілька біопсій щитовидної залози, робить більше помилок при заборі матеріалу, аніж той, для кого ця процедура — звична річ.

Щоб дати пацієнтові правильні рекомендації, необхідно добре розуміти результати біопсії. Отже, контакт з досвідченим патологом та інтерпретація його висновку є ключовими моментами всього дослідження. Висновок патолога за результатами ТГАБ, як звичайно, відповідає одному з 4-х варіантів (табл. 2). Якщо порівнювати з остаточним гістологічним висновком, ТГАБ є високочутливим і специфічним методом для диференціації добро- та злоякісних процесів.

Більшість пацієнтів мають доброякісну пухлину і не потребують подальшого обстеження (зокрема, сканування), що зберігає їх гроші і нерви. Пацієнти з очевидною карциномою залози (таких є 5–10%) потребують хірургічного лікування. Пацієнти з невиразним результатом дослідження потребують проведення повторної біопсії. Я користуюсь цитологічними критеріями, котрі оцінюють матеріал, отриманий внаслідок ТГАБ, як адекватний та доброякісний лише тоді, коли на двох окремих скельцях є щонайменше по шість груп доброякісних клітин. Такий

Таблиця 2. Діагностичні висновки за результатами ТГАБ

Діагноз	Пацієнти (%)
Злоякісність	4-10
Неадекватний матеріал	3-5
Доброякісність	70-75
"Підозрілі"/"невиразні" клітини	16-18

підхід зменшує кількість хибно-негативних результатів ТГАБ. Звичайно, наявність навіть однієї групи злоякісних клітин дає підставу діагностувати злоякісний процес, незалежно від цитологічних характеристик інших клітин.

#### Ультразвукове обстеження та комп'ютерна томографія.

Як і більшість моїх колег, я вважаю, що ці методи візуалізації мало що додають до обстеження і терапії вузлів щитовидної залози, одночасно суттєво збільшуючи вартість обстеження. Часто, коли до мене скеровують пацієнтів з вузлами щитовидної залози, єдине обстеження, яке вони мають, — це результати УЗД. Це обстеження в кращому випадку є малоінформативним щодо функції щитовидної залози та клітинного характеру вузла. Воно не усуває потреби у визначенні ТТГ та проведенні ТГАБ (оскільки відрізнити щільні вузли від кіст також можна з допомогою ТГАБ, УЗД мало що додає до діагностики). Все ж інколи я призначаю УЗД, головним чином щоб обстежити протилежну частку щитовидної залози. Виявлення у ній недоступних для пальпації вузликів може мати вплив на обсяг хірургічного втручання. Якщо пацієнтові з якихось причин робили рентгенологічне обстеження з контрастуванням, це може також позначитися на результатах сканування щитовидної залози. Значна кількість йоду, що міститься у контрасті, інкорпорується у щитовидній залозі, перешкоджаючи надходженню нової порції радіоактивного йоду впродовж 3–6 тижнів.

#### “Невиразні” та “підозрілі” вузли

ТГАБ дає змогу віддиференціювати добро- та злоякісні захворювання приблизно у 80% пацієнтів з вузлами щитовидної залози та нормальними рівнями ТТГ.

Які додаткові тести необхідно провести решті 20% пацієнтів, у котрих результати є “невиразними” або “підозрілими на злоякісність”? Один підхід, котрий має багато прихильників у середовищі спеціалістів, полягає в тому, що всіх цих пацієнтів скеровують на хірургічне лікування. Такий підхід, звичайно, спрощує прийняття рішення. Однак він не враховує того факту, що за результатами наукових досліджень лише в одному з п'яти таких вузлів підтверджують діагноз раку.

Цитологічне дослідження біоптату дає змогу розділити пацієнтів з “невиразними” або “підозрілими на злоякісність” результатами біопсії на групи високого і малого ризику, визначаючи таким чином, хто з них потребує хірургічного лікування. “Невиразні” або “підозрілі на злоякісність” біоптати підпадають під одну з трьох таких категорій (табл. 3):

Я переглядаю всі цитологічні мазки разом з патологом. І дуже раджу вам чинити так само: обговоріть усі особливості анамнезу та результатів фізикального обстеження і з'ясуйте, чому у висновку біоптат був визначений як “підозрілий на злоякісність”. Ймовірність раку в біоптатах, охарактеризованих як “підозрілі на наявність карциноми”, складає більш як 50%. Тому я рекомендую видаляти ці вузли незалежно від результатів інших тестів.

Таблиця 3. Частота раку в підгрупах “підозрілих” та “невиразних” (за результатами ТГАБ) вузлів

Категорія	Кількість результатів	Кількість випадків раку (%)
Підозра на карциному	73	38 (52)
Фолікулярна пухлина	84	12 (14)
Пухлина з клітин Гюртля	96	10 (10)
Разом	253	60 (24)

Пацієнти з пухлинами Гюртля та фолікулярними пухлинами мають менший ризик раку: відповідно 10 і 14%. Цим пацієнтам я призначаю сканування щитовидної залози. Якщо вузол є автономним (“гарячим”), ймовірність раку доволі низька, хоча і не є нульовою. Якщо вузол холодний, при виборі методу лікування я покладаюся на клінічні дані.

Якщо ризик карциноми у пацієнта високий або помірний (відповідно до критеріїв, поданих у табл. 1), я частіше рекомендую хірургічне лікування. Втім, мій підхід є іншим, якщо ймовірність раку є низькою. Спочатку я обговорюю з пацієнтом ризик, який несуть у собі як рак, так і хірургічне лікування. Після цього я зазвичай рекомендую ретельне спостереження, впродовж якого пацієнт отримує супресивну терапію L-тироксинам. Якщо через 6–12 місяців вузли не зникнуть, я проводжу ще одну біопсію. У випадку, коли результати повторної біопсії знову виявляються “підозрілими”, я більш твердо рекомендую хірургічне лікування.

Результати одного з наукових досліджень виявили, що при повторних біопсіях у категорії людей з вузлами, “підозрілими на рак” (за даними першої біопсії), 54% результатів виявились доброякісними. Якщо розміри вузла зменшились більш як на 50%, я рекомендую хірургічне лікування, не вдаючись до повторних біопсій. Хоча даних “за” або “проти” такого підходу недостатньо, я все ж переконаний, що він дозволяє уникнути зайвих хірургічних втручань, одночасно даючи змогу проводити адекватну та ефективну діагностику і лікування раку.

Хірургічні втручання, хоч і є відносно безпечними, все ж не позбавлені ризику. Субтотальна або “майже тотальна” тироїдектомія, звичайно ж, призводить до постійного гіпотирозу.

Окрім ризику, пов’язаного із загальною анестезією, є також ризик ятрогенного гіпопаратирозу, частота якого складає від 1 до 20%, залежно від вправності хірурга. Хірургічне втручання несе в собі також 2–5% ризику ушкодження зворотного нерва гортані з очевидною шкодою для голосу. Рідкісні випадки двобічного ушкодження зворотного нерва гортані вимагають накладення трахеостомі, щоб уможливити нормальне дихання.

Є велика потреба в додаткових тестах, які б допомогли передбачити, хто з пацієнтів із цитологічним висновком “підозра на рак” у майбутньому матиме рак і, що навіть більш важливо, передбачити, хто з них має більший ризик ускладнень та смертності. У цьому сенсі вивчається можливе значення різних маркерів диференціації. Насамперед цікавою є роль маркерів, специфічних до щитовидної залози: рецепторів ТТГ, тиропероксидази та тироглобуліну. Інші потенційні кандидати — це, зокрема, лейкоцитарні антигени, котрі не мають експресії в нормальній тканині щитовидної залози.

Зниження експресії маркерів, специфічних до щитовидної залози і зростання експресії лейкоцитарних антигенів, корелює з гіршим прогнозом і може обумовлювати більш агресивну терапію. У майбутньому я передбачаю появу наборів маркерів, з якими будуть тестуватися всі біоптати, що дасть змогу правильно встановити діагноз і робити точний прогноз.

### Терапія раку щитовидної залози на початковому етапі

Якщо встановлено діагноз карциноми щитовидної залози або є її висока ймовірність, необхідне радикальне лікування. У цій статті я обмежуся обговоренням лікування диференційованого (папілярного або фолікулярного) раку щитовидної залози, частота якого складає від 80 до 90% всіх тироїдних карцином. (Лікування медулярного та анапластичного раків щитовидної залози вимагає інших підходів).

Основною лікування високодиференційованого раку щитовидної залози є:

- ◆ Хірургічне видалення

- ◆ Терапія радіоактивним йодом
- ◆ Супресія ТТГ тироїдними препаратами

Хірургія є наріжним каменем будь-якого повного курсу лікування, однак існують розходження стосовно обсягу хірургічного втручання.

Після того, як пацієнт, хірург і я визначились з необхідністю хірургічного лікування, я наполягаю на проведенні “майже тотальної” тироїдектомії.

Внаслідок такої операції залишається не більше 1 г тканини щитовидної залози, і пацієнтові може бути проведена терапія радіоактивним йодом, якщо в цьому виникає потреба.

Після проведення “майже тотальної” тироїдектомії та абляції залишків тироїдної тканини радіоактивним йодом слід проводити моніторинг можливих рецидивів або прогресування хвороби. З цією метою у пацієнтів, які отримують тироїдні препарати, слід періодично визначати рівень тироглобуліну сироватки крові, а у пацієнтів, що їх не отримують (і, відповідно, перебувають у стані гіпотирозу), — поєднувати визначення тироглобуліну із скануванням усього тіла з радіоактивним йодом. Ці чутливі методи контролю не будуть ефективними, якщо збереглися залишки тканини щитовидної залози.

Якщо зроблена гемітироїдектомія і в подальшому виникає потреба в терапії радіоактивним йодом, необхідно проводити повторну операцію, щоб видалити залишки щитовидної залози. При цьому зростає ризик ускладнень (зокрема, паралічу голосових зв'язок та гіпопаратирозу). Прийнятним є проведення гемітироїдектомії у пацієнтів з малими (1–2 см або меншими) пухлинами та відсутністю підозрілих на рак знахідок під час хірургічного втручання (напр., проростання пухлини чи лімфаденопатії).

Пацієнтів, які отримують терапію L-тироксином, слід обстежувати кожних 6–12 місяців, пальпуючи їх шию в пошуках вузлів щитовидної залози чи ознак лімфаденопатії. Я також роблю УЗД щитовидної залози після операції і в подальшому повторюю його кожні 2–5 років (залежно від ступеня ризику), щоб на ранніх стадіях виявляти випадки рецидиву вузлів.

Вважаю класифікацію папілярної карциноми щитовидної залози, запропоновану De Groot та співавторами, практичною та легкою для запам'ятовування.

Клас I: Утворі у товщі щитовидної залози

Клас II: Ураження шийних лімфовузлів

Клас III: Інвазія пухлини за межі капсули щитовидної залози

Клас IV: Віддалені метастази

Ця схема дає змогу ефективно розподілити пацієнтів на групи високого та низького ризику стосовно ймовірності рецидиву захворювання та смерті (Таблиця 4).

Як уже вказувалося, гемітироїдектомія є адекватним методом лікування у пацієнтів з низьким ризиком рецидивування та смерті (клас I). Однак при вирішенні питання про обсяг хірургічного втручання я беру до уваги величину пухлини. Розміри понад 2–3 см є додатковим фактором ризику рецидивування та смерті, пов'язаної з раком, отож я рекомендую видалення більшої частини щитовидної залози, як підготовку до терапії радіоактивним йодом.

Таблиця 4. Папілярний рак щитовидної залози: частота рецидивів та смертність

Клінічний клас	Частота рецидивів (%)	Смертність (%)
I	9	0,8
II	2	3,4
III	90	14
IV	90	70

Крім того, інтраопераційні знахідки можуть змінити обсяг хірургічного втручання і, зокрема, розширити його у пацієнтів з низьким ризиком. Оскільки гістологічне дослідження заморожених зрізів пухлини дає небагато додаткової інформації порівняно з клінічними даними і результатами ТГАБ, я зазвичай не надаю цим дослідженням надто великого значення.

### Подальше лікування

Полягає головним чином у комбінації терапії радіоактивним йодом та супресії ТТГ L-тироксином. Покази та особливості застосування цих методів лікування виходять за межі цього огляду.

Щоправда, одне дуже важливе відкриття заслуговує на коротку згадку: рекомбінантний людський ТТГ. Результати клінічних досліджень цього препарату обнадійливі. Його застосування може усунути потребу у відміні терапії L-тироксином при підготовці до сканування щитовидної залози.

У пацієнтів, які отримували рекомбінантний ТТГ, антитіла до нього не утворювалися, на відміну від тих пацієнтів, котрі отримували тваринний ТТГ.

### Тонкоголкова аспіраційна біопсія: крок за кроком

Є два основних методи проведення тонкоголкової аспіраційної біопсії (ТГАБ). Перший — *аспіраційний*, полягає у введенні голки діаметром 0,6–0,7 мм з приєднаним до неї шприцом об'ємом 10 мл всередину вузла з подальшим створенням від'ємного тиску відтягуванням поршня.

Інший — *капілярний* метод, не потребує відсмоктування. Він полягає у здійсненні швидких рухів вперед — назад, при яких відбувається зрізання тканини вузла введеною в нього голкою; ці рухи тривають доти, доки в канюлі голки не з'явиться кров. На думку деяких експертів, цей метод дає змогу отримати якісніший матеріал з меншою кількістю крові.

**Метод, яким я користуюсь.** Я починаю процедуру з обробки місця біопсії йодом і спиртом та введення анестетика. Якщо вузол пальпується погано, я не застосовую лідокаїну — щоб не сховати контурів вузла. Спочатку я проводжу біопсію голкою діаметром 0,7 мм, приєднаною до шприца (10 мл), в якому створюю від'ємний тиск. Це дає змогу відсмоктати рідину, якщо вузол — кіста. Якщо рідини нема, я переходжу до капілярного методу, застосовуючи для цього голки діаметром 0,6–0,7 мм. Якщо рідина є, я дренирую її якомога більш повно, проводячи від одного до трьох рухів вперед—назад ("пасів") із створенням від'ємного тиску у шприці. Я проводжу біопсію всіх залишкових доступних пальпації вузлів, використовуючи капілярний метод. Як звичайно, я роблю 4 "паси", після чого переглядаю мазки з цитологом, щоб переконатись в адекватності зібраного матеріалу.

Якщо перші зразки є неадекватними, я проводжу ще дві біопсії і чекаю остаточного висновку патолога. Якщо оцінити адекватність отриманого біопсійного матеріалу важко, я рекомендую проведення шістьох "пасів". Я також віддаю перевагу сумісному з патологом перегляду матеріалу та підготовці остаточного висновку, особливо коли є підозра на злоякісність вузла.

**Ускладнення.** Найбільш частими ускладненнями ТГАБ є біль, синець та гематома. Щоб зменшити ризик утворення синця чи гематоми, притисніть місце біопсії на 10–15 хв. після процедури. Я застосовую притискання і лід головним чином у пацієнтів з кістою щитовидної залози або геморагічним діатезом: для зменшення ймовірності кровотечі або рецидиву кісти. Іншими, потенційно більш небезпечними ускладненнями, є: ушкодження великих судин або трахеї, а також інфікування.

Переклад Ігоря Грицюка